

Enfermedad de Crohn con compromiso extenso y manifestaciones extradi digestivas inusuales: a propósito de un caso

Crohn's disease with extensive involvement and rare extraintestinal manifestations: A case report

Gabriel Mosquera-Klinger,^{1*} Nathalie Yepes-Madrid,² Jhon Jaime Carvajal-Gutiérrez.³

ACCESO ABIERTO

Citación:

Mosquera-Klinger G, Yepes-Madrid N, Carvajal-Gutiérrez JJ. Enfermedad de Crohn con compromiso extenso y manifestaciones extradi digestivas inusuales: a propósito de un caso. Rev Colomb Gastroenterol. 2021;36(Supl.1):85-90. <https://doi.org/10.22516/25007440.605>

¹ Especialista en Medicina interna, gastroenterología y endoscopia digestiva, Hospital Pablo Tobón Uribe. Medellín, Colombia.

² Médico general, Pontificia Universidad Javeriana, seccional Cali. Cali, Colombia.

³ Internista, gastroenterólogo, Hospital Pablo Tobón Uribe. Medellín, Colombia.

*Correspondencia: Gabriel Mosquera-Klinger. gami8203@yahoo.com

Fecha recibido: 28/06/20
Fecha aceptado: 23/09/20



Resumen

La enfermedad de Crohn (EC) es considerada una entidad inmunológicamente mediada que compromete el tracto digestivo. Su compromiso suele ser transmural y puede afectar cualquier parte del tubo digestivo, desde la cavidad oral hasta el ano. Aunque se sabe que su extensión es variable, es poco habitual ver un compromiso extenso y multiorgánico. Se presenta el caso de un paciente joven, quien debutó con síntomas pulmonares asociados con la EC y años más tarde se presentaron los síntomas digestivos y de la vía biliar. El tratamiento se basó en la terapia con anticuerpos contra el factor de necrosis tumoral alfa (TNF- α), con lo cual se obtuvo una respuesta clínica satisfactoria. La relevancia clínica de este caso es la forma de presentación clínica tan florida, tanto por el compromiso gastrointestinal extenso como por las manifestaciones extradi digestivas tan infrecuentes.

Palabras clave

Enfermedad de Crohn, colangitis esclerosante, enteritis.

Abstract

Crohn's disease (CD) is considered an immunologically mediated entity that involves the digestive tract. It is characterized by transmural inflammation and can affect any part of the digestive tract, from the oral cavity to the anus. Although it is recognized that its severity varies, extensive and multiple organ failure is unusual. We present the case of a young patient, who initially presented with pulmonary symptoms associated with CD. Years later, digestive and bile duct symptoms appeared. Treatment was based on anti-tumor necrosis factor-alpha antibody therapy, resulting in a satisfactory clinical response. The clinical relevance of this case is its full-blown presentation, which includes extensive gastrointestinal involvement and rare extraintestinal manifestations.

Keywords

Crohn's disease; Sclerosing cholangitis; Enteritis.

INTRODUCCIÓN

La enfermedad de Crohn (EC) puede afectar cualquier segmento del tracto digestivo. Esta se caracteriza por presentar compromiso segmentario y transmural. Los hallazgos histopatológicos más comunes son presencia de criptitis, agregados linfoides y granulomas (1, 2). El granuloma se considera

el hallazgo patognomónico del diagnóstico microscópico en la EC, pero solo logran detectarse en el 40 %-60 % de los segmentos de intestino resecaados como piezas quirúrgicas y en biopsias endoscópicas en un 15 %-36 % (3).

Por una parte, en relación con la localización de la enfermedad, el compromiso más común es en íleon terminal en dos tercios de pacientes, la región ileocolónica (40 %-50 %),

el intestino delgado aislado (30 %-40 %) y el colon (15 %-25 %) (4). Es menos frecuente el compromiso del tracto digestivo superior, en el que puede presentarse entre el 0,4 % y el 16 % de casos (4); solo el 0,2 % de pacientes tiene compromiso esofágico, seguido de estómago y duodeno (entre 1 % y 4 %) (4-7). Por otra parte, las manifestaciones extradiigestivas como la colangitis esclerosante primaria (CEP) y las manifestaciones pulmonares son muy raras en la EC (8-11).

Se presenta el caso de un paciente que debutó con manifestaciones pulmonares y años más tarde presentó manifestaciones variadas que afectaron el tracto digestivo en toda su extensión, además de la afectación de la vía biliar.

CASO CLÍNICO

Se presenta el caso de un paciente de 43 años, con historia de aftas orales recurrentes, malestar general, fiebre nocturna, tos seca, con una pérdida involuntaria y significativa de peso. En el examen físico lucía caquéctico, febril y con ruidos respiratorios anormales. Por esta razón, se realizaron múltiples estudios en los que se documentó un área cicatricial con cavitación de 6 mm en el lóbulo superior izquierdo, engrosamientos peribronquiales hacia el lóbulo inferior izquierdo, una pequeña lesión nodular en la base derecha y adenopatías perihiliares grandes en la tomografía axial computarizada (TAC) de tórax contrastada. Se realizó una fibrobroncoscopia en la que se observó una endobronquitis grave nodular y cuyas biopsias mostraron inflamación crónica activa sin granulomas, las tinciones de Ziehl-Nielsen (ZN) y plata metenamina fueron negativos; en el lavado broncoalveolar (BAL) los cultivos para bacterias, hongos y micobacterias fueron negativos; la baciloscopia, hidróxido de potasio (KOH) y reacción en cadena de la polimerasa (PCR) para tuberculosis (TB) fueron negativos. Además, se solicitaron anticuerpos antinucleares, anticuerpo anticitoplasma de neutrófilo de tinción perinuclear (p-ANCA) y de tinción citoplasmática (c-ANCA) que fueron negativos, enzimmoinmunoanálisis de adsorción (ELISA) y virus de la inmunodeficiencia humana (VIH) negativo. Por los hallazgos negativos, se decidió realizar una lobectomía segmentaria por toracoscopia: en la descripción de hallazgos macroscópicos se evidenciaron zonas blanquecinas grumosas que recordaron los granulomas caseificantes. La patología de estas muestras fue negativa para granulomas o infecciones granulomatosas, pero se reportó una neumonía fibrinoide organizada con microabscesos. Se inició el tratamiento antibiótico parenteral y con la impresión diagnóstica de granulomatosis de Wegener fue dado de alta con prednisolona 50 mg/día y evaluación ambulatoria por reumatología.

En la consulta de reumatología se opinó que el diagnóstico de granulomatosis de Wegener se descarta por la ausencia de vasculitis, ANCA negativos y los hallazgos

histológicos no compatibles. El paciente refirió cefalea ocasional, por lo que se le realizó una resonancia magnética nuclear (RMN) de cerebro que mostró un pequeño aneurisma y, con estos datos, se realizó una impresión diagnóstica de enfermedad de Behçet, con lo que le prescribieron tratamiento con metotrexato 10 mg/semana y continuaron con prednisolona 50 mg/día.

Los síntomas generales y respiratorios mejoraron por completo y permaneció asintomático durante un período mayor de 1 año, al cabo del cual comenzó a presentar poli-dipsia, polifagia y poliuria. Durante ese año no tuvo seguimientos por reumatología. Se diagnosticó diabetes *mellitus* con hemoglobina glucosilada (HbA_{1c}): 8,5 %, por lo que se indicó el manejo con insulina basal y descenso progresivo de esteroides. Por la notable mejoría clínica se retiraron progresivamente los esteroides orales. Al ser discontinuados presentó deposiciones diarreicas y dolor abdominal tipo cólico, por lo que se le prescribieron diferentes esquemas de tratamiento con metronidazol, antibióticos orales y antidiarreicos, con lo cual controlaba sus síntomas de forma ocasional. Con el tiempo hubo un aumento en la frecuencia defecatoria hasta 25-30 deposiciones al día, a veces con sangre, moco, pujo y tenesmo, y una pérdida de peso de 20 kg en 6 meses. Por este cuadro fue hospitalizado y en la admisión en nuestro hospital en el examen físico estaba pálido, adelgazado (peso de 41 kg, con peso habitual de 61 kg), taquicárdico (frecuencia cardíaca [FC] en 122 latidos por minuto [lpm]) con dolor difuso a la palpación abdominal, sin irritación peritoneal ni visceromegalias. Los exámenes de laboratorio de ingreso se muestran en la **Tabla 1**.

Se realizaron estudios endoscópicos en nuestra institución y se observaron lesiones que recuerdan pseudodivertículos (como en sacabocados) en el esófago distal (**Figura 1 A**); mucosa gástrica de aspecto granular, apariencia de empedrado, principalmente en el cuerpo distal y el antro, con una úlcera inflamatoria en la región pilórica (**Figura 1 B**) y formaciones pseudodiverticulares de aspecto inflamatorio crónico en el duodeno (**Figura 1 C**). La colonoscopia mostró una mucosa con una grave inflamación de todo el colon, con estenosis inflamatoria en la válvula ileocecal y múltiples úlceras inflamatorias en el ileon distal (**Figura 1 D-F**). Se solicitó una enterorresonancia (entero-RMN) en la que se evidenció compromiso extenso de todo el intestino delgado por engrosamiento difuso, concéntrico, asimétrico e irregular desde el estómago hasta el recto (**Figura 2 A**). Por la elevación de FA y GGT se realizó una colangiografía-RMN en la que se encontraron segmentos estenóticos lisos y cortos que alternan con segmentos de mayor calibre en la vía biliar intrahepática derecha e izquierda asociado con realce difuso de las paredes por un fenómeno inflamatorio inespecífico (**Figura 2 B**). Las biopsias colónicas mostraron una mucosa ulcerada con distorsión de criptas, dismi-

Tabla 1. Exámenes de laboratorio al ingreso de la hospitalización

Exámenes	Resultados del paciente	Valores de referencia
Hemoglobina	8,1 g/dL	13-17 g/dL
Hematocrito	25,6 %	42 %-52 %
Volumen corpuscular medio	74,7 fL	78-98 fL
Leucocitos	24500 mm ³	4500-11 000 mm ³
Neutrófilos	21900 mm ³ , 89,4 %	1500-6000 mm ³ , 50 %-70 %
VSG	90	Hasta 20
PCR	21,79 mg/dL	0,01-0,82 mg/dL
Creatinina	0,61 mg/dL	0,60-1,10 mg/dL
FA	202 U/L	40-150 U/L
GGT	165 U/L	12-64 U/L
ALT y AST	6 y 10 U/L	5-34 U/L
Glucemia	130 mg/dL	Hasta 100 mg/dL

ALT: alanina-aminotransferasa; AST: aspartato-aminotransferasa; FA: fosfatasa alcalina; GGT: γ -glutamilttransferasa; VSG: velocidad de sedimentación globular.

nación de células calciformes, infiltrado linfoplasmocitario en la lámina propia, exocitosis de polimorfonucleares y formación de microabscesos, Con tinción ZN, tinción ZN modificada, PAS y citomegalovirus (CMV) negativos.

Los datos clínicos y radiológicos, y los reportes de biopsias fueron compatibles con enfermedad de Crohn con un compromiso extenso en el tracto digestivo, asociado con CEP. La escala de gravedad Crohn's Disease Activity Index (CDAI) fue de 623, por lo cual se decidió el tratamiento con hidrocortisona 100 mg cada 8 horas intravenosa, mesalazina oral 1 gramo cada 8 horas y azatioprina 2 mg/kg/día. Los estudios de tamizaje de enfermedades infecciosas fueron negativos, por lo cual se formuló intrahospitalariamente terapia biológica (infiximab) a 10 mg/kg/dosis en un esquema de inducción acortado (semanas 0, 1 y 4). Con este tratamiento empezó a mejorar desde el tercer día, con una disminución progresiva del gasto fecal y los reactantes de fase aguda. A la semana, se realizó el cambio de esteroides intravenosos a orales (y se dejó la prednisolona de 40 mg/día por 1 mes) y se le indicó suspender de forma gradual el esteroide. En aproximadamente 2 semanas mejoró de forma casi completa el dolor abdominal, mejoría en la consistencia de las heces y desaparición del sangrado.

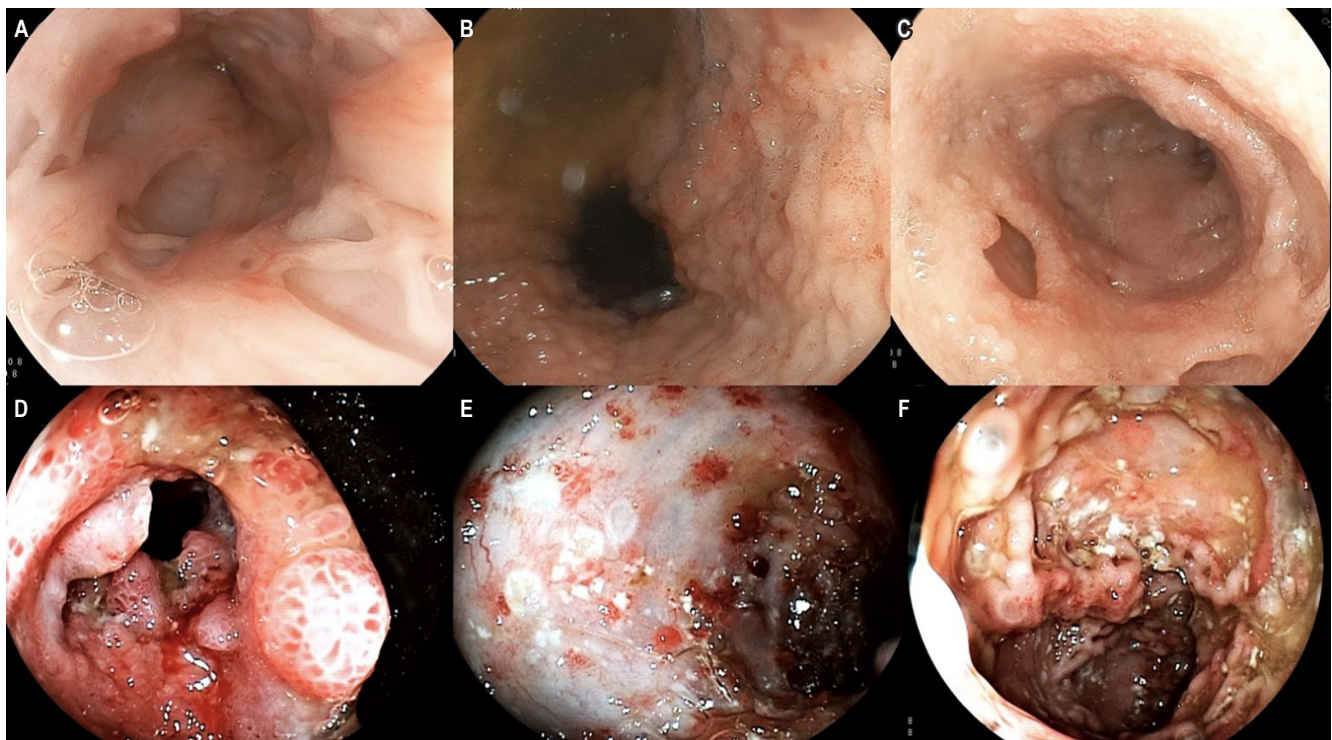


Figura 1. A. Hallazgos endoscópicos en el esófago distal, aspecto de sacabocados. B. Visión endoscópica en el antro gástrico: mucosa de apariencia nodular, aspecto empedrado. C. En el duodeno se evidencia de muescas de Kerckring, apariencia de sacabocados. D. Grave compromiso de la válvula ileocecal. E y F. Cambios inflamatorios con múltiples úlceras de tamaños variables en el colon.

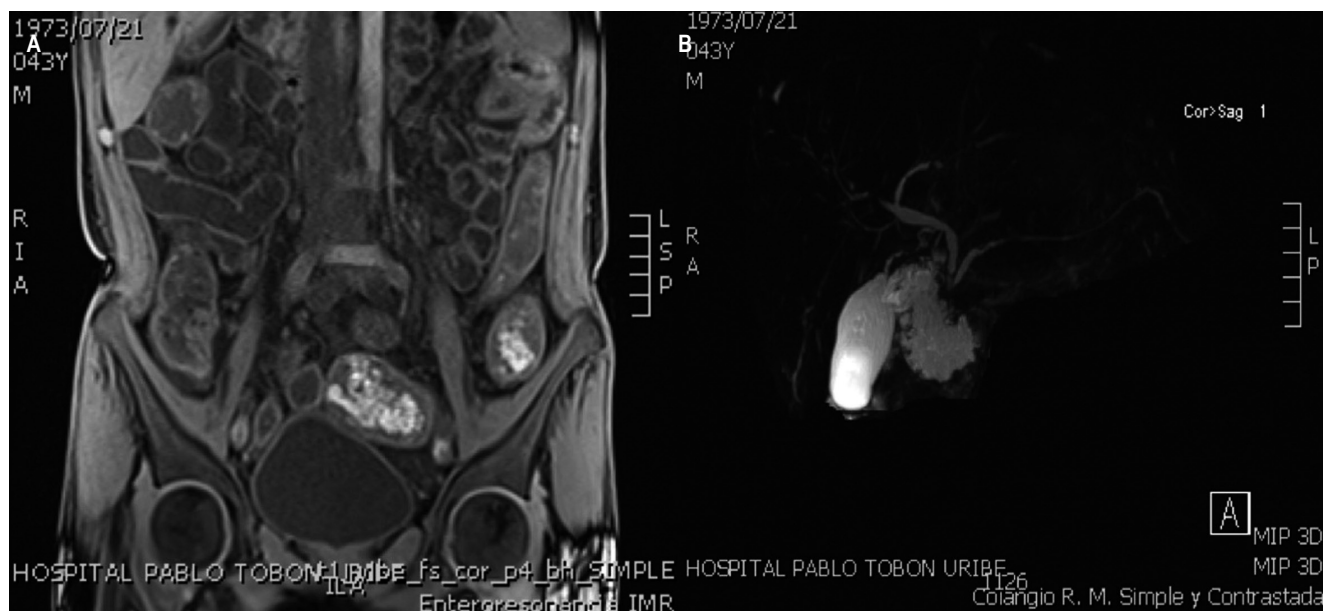


Figura 2. A. Entero-RMN: cambios inflamatorios dados por el engrosamiento difuso en todo el tracto digestivo. **B.** Colangiorresonancia en la que se evidencian estenosis cortas, lisas, con realce de la vía biliar intrahepática, hallazgos compatibles con CEP.

Se realizó el seguimiento de la clínica de la enfermedad inflamatoria intestinal (EII) en el hospital a los 4 meses y se refirió una notable mejoría de sus síntomas. Tenía una frecuencia defecatoria de 3 veces al día, consistencia Bristol 4, sin sangrado rectal y dolor abdominal ocasional de tipo cólico no incapacitante que mejoraba con antiespasmódicos. En el examen físico presentó aumento de peso (52 kg) sin dolor abdominal ni visceromegalias, con un puntaje de CDAI de 213. Se dejó con terapia combinada (con azatioprina a 100 mg/día e infliximab 5 mg/kg/cada 2 meses). No se lograron más controles en nuestra institución por temas administrativos con su aseguradora.

DISCUSIÓN

Reportamos el caso de un paciente joven que debutó con manifestaciones respiratorias mucho antes de presentarse las manifestaciones gastrointestinales de la EC. En este caso se realizaron múltiples estudios en los que se descartaron enfermedades infecciosas tipo TB y micosis profundas; también fueron descartadas las enfermedades granulomatosas crónicas como la sarcoidosis, granulomatosis de Wegener (por ANCA negativos, histopatología negativa incluso del producto de una lobectomía segmentaria). Adicionalmente, presentó una respuesta clínica buena cuando se administró el tratamiento con esteroides e inmunomodulador durante un largo período.

La afectación pulmonar relacionada con la EII fue descrita en 1976 por Kraft y colaboradores (12). El compromiso pul-

monar por la EII es la manifestación extradigestiva más rara, pero es probable que su prevalencia real sea desconocida (8-10). Las manifestaciones pulmonares son variables y se describen al menos 4 formas de presentación: enfermedad de pequeña vía aérea, compromiso parenquimatoso, compromiso vascular y, raramente, la serosa (13). Hay varias hipótesis sobre la conexión o *eje pulmón-intestino*. Los pulmones e intestinos provienen de la misma línea de células embrionarias en la región anterior del endodermo. Estos órganos tienen en común las células columnares de revestimiento, las células caliciformes y el tejido linfóide de la submucosa, por lo que se plantea que el eje pulmón-intestino puede desarrollar reacciones inflamatorias similares debido a estas características anatómo-histológicas compartidas (13, 14). Una segunda hipótesis es la teoría del antígeno compartido, en la que se señala que los epitelios del intestino y de los pulmones están expuestos a los mismos antígenos, y esta exposición compartida puede inducir una inflamación similar en ambos sistemas. Otras teorías aducen que, durante la activación de la respuesta inmunitaria celular, los linfocitos tienen un sistema de búsqueda basado en quimiocinas y receptores de quimiocinas que permiten una adecuada migración al tejido apropiado. En los pacientes con EII, este sistema de migración podría ser aberrante y menos específico, por lo cual los linfocitos pueden invadir el intestino y otros órganos como los pulmones (13).

Es probable que la dificultad en el diagnóstico de las manifestaciones pulmonares de la EC se deba a que las manifestaciones pulmonares pueden presentarse sin coin-

cidir con el comienzo de la enfermedad intestinal, por lo cual el médico no las relaciona (como en este caso); o que se presenten hallazgos subclínicos, en cuyo caso el paciente no percibe síntomas, por lo que el médico no investiga dicha asociación (9).

La sarcoidosis y la enfermedad de Wegener son las entidades que representan el mayor reto diagnóstico del compromiso pulmonar por EC (10). Incluso, se han reportado casos de sobreposición de EC/sarcoidosis. En cambio, aunque la granulomatosis de Wegener tiene hallazgos pulmonares similares a la EC, su compromiso gastrointestinal es muy infrecuente (10).

La CEP es una enfermedad inflamatoria crónica de los ductos biliares que causa estenosis y colangitis recurrente. Esta tiene una alta correlación con la EII (en especial con la colitis ulcerativa [CU]), en la que se estima que entre el 50 % y el 80 % de pacientes tienen EII concomitante (11). Los pacientes con CEP tienen 2 veces más riesgo de cáncer en general y 40 veces más riesgo de cáncer hepatobiliar primario (15). Las manifestaciones biliares relacionadas con la EC están subestimadas, ya que un gran número de pacientes es asintomático. Los individuos que cursan concomitantemente con EII y CEP tienen un peor pronóstico, en especial porque tienen un mayor riesgo de presentar un cáncer colorrectal. Los mecanismos exactos no son claros, pero sí hay una clara evidencia de que el riesgo de cáncer colorrectal es mayor en pacientes con EII y CEP, que en EII o CEP solos (15, 16).

En cuanto al tratamiento farmacológico de la CEP con o sin EII, no difieren mucho en la actualidad. Los medicamentos anti-TNF no han logrado demostrar un control de la actividad inflamatoria en la vía biliar, independientemente de su efectividad sobre la inflamación en el intestino. En la actualidad, se ha estado proponiendo el manejo de estos casos con vedolizumab, que es un anticuerpo monoclonal humanizado dirigido selectivamente a la integrina $\alpha 4\beta 7$. Este tiene un perfil de seguridad superior cuando se compara con los agentes anti-TNF- α existentes (17). El sustento teórico se fundamenta en que se ha logrado demostrar que las moléculas de adhesión intestinal como el ligando 25 de quimiocina (CCL25) y la molécula de adhesión celular adhesina de la mucosa 1 (MAdCAM-1) se expresan de forma aberrante en el hígado de pacientes con CEP, lo que favorece el reclutamiento de las células T efectoras derivadas del intestino que expresan el receptor de quimiocina 9 (CCR9) y $\alpha 4\beta 7$. Aunque el mecanismo

sueno atractivo, hasta el momento no se ha logrado establecer el impacto clínico que tiene el vedolizumab en la CEP. En un estudio multicéntrico reciente con 102 pacientes con CEP y EII, no hubo diferencias significativas en la respuesta bioquímica al vedolizumab, aunque el nivel de fosfatasa alcalina disminuyó en un 20 % o más en un subconjunto de pacientes (18). El vedolizumab parece ser bien tolerado y la respuesta general de la EII fue la misma que la esperada en los pacientes sin CEP (18).

Aunque está descrito que la EC es una enfermedad que podría afectar el tracto digestivo en toda su extensión, es menos frecuente el compromiso en el tracto digestivo superior (1); además, hay datos que sugieren que el pronóstico de la enfermedad suele ser peor cuando hay compromiso alto (5, 19, 20). En Italia se llevó a cabo el primer y único estudio prospectivo conocido hasta el momento en pacientes con EC para la búsqueda activa de hallazgos en el tracto digestivo superior. En todos los pacientes se realizó una endoscopia con toma de biopsias para el estudio histopatológico y la detección de *Helicobacter pylori* en las semanas 0 y 12 después de recibido un esquema de tratamiento. En esta serie se recolectaron 119 pacientes con diagnóstico de EC; de estos, se encontró compromiso gastroduodenal atribuible a la EC en 19 pacientes (16 %). De estos pacientes, 11 recibieron tratamiento con anti-TNF (11/19), 10 de ellos con infliximab, adalimumab en 1 de ellos y 8 recibieron inhibidores de la bomba de protones (IBP) y otras terapias (5-ASA, inmunomoduladores y, 1 de ellos, esteroides). Los resultados anotados por los autores muestran cicatrización mucosa en 8 de 11 pacientes (72,7 %) del grupo de terapia biológica con anti-TNF frente a 1 de 8 pacientes (12,5 %) con IBP y otras terapias, con una diferencia significativamente estadística ($p < 0,001$). Los autores de dicho estudio sugieren que se debería hacer una EVDA con toma de biopsias en todos los pacientes con EC, con el fin de establecer correctamente la distribución de la enfermedad (7).

A pesar de que la EC se reconoce como una enfermedad que puede afectar cualquier parte del tracto digestivo, su compromiso gastrointestinal extenso y multiorgánico es muy infrecuente. Por esta razón, no hay datos en la literatura sobre cómo debe ser el seguimiento y tratamiento a largo plazo de estos pacientes. Pero sí hay información reciente en relación con el seguimiento o tamización de cáncer de colon en pacientes con CEP y EII, en los que se recomienda realizar una colonoscopia con ileoscopia cada año (15).

REFERENCIAS

1. Marín-Jiménez I, Menchén-Viso L, Gomollón-García F. Diagnóstico diferencial de la enfermedad inflamatoria intestinal. 1.ª edición. Elsevier; 2012.
2. Rieder F, Zimmermann EM, Remzi FH, Sandborn WJ. Crohn's disease complicated by strictures: a systematic review. *Gut*. 2013;62(7):1072-84. <https://doi.org/10.1136/gutjnl-2012-304353>
3. Molnár T, Tiszlavicz L, Gyulai C, Nagy F, Lonovics J. Clinical significance of granuloma in Crohn's disease. *World J Gastroenterol*. 2005;11(20):3118-21. <https://doi.org/10.3748/wjg.v11.i20.3118>
4. Laube R, Liu K, Schifter M, Yang JL, Suen MK, Leong RW. Oral and upper gastrointestinal Crohn's disease. *J Gastroenterol Hepatol*. 2018;33(2):355-364. <https://doi.org/10.1111/jgh.13866>
5. Ingle SB, Hinge CR, Dakhure S, Bhosale SS. Isolated gastric Crohn's disease. *World J Clin Cases*. 2013;1(2):71-3. <https://doi.org/10.12998/wjcc.v1.i2.71>
6. Griffiths AM, Alemayehu E, Sherman P. Clinical features of gastroduodenal Crohn's disease in adolescents. *J Pediatr Gastroenterol Nutr*. 1989;8(2):166-71. <https://doi.org/10.1097/00005176-198902000-00008>
7. Annunziata ML, Caviglia R, Papparella LG, Cicala M. Upper gastrointestinal involvement of Crohn's disease: a prospective study on the role of upper endoscopy in the diagnostic work-up. *Dig Dis Sci*. 2012;57(6):1618-23. <https://doi.org/10.1007/s10620-012-2072-0>
8. Gomollón F, Dignass A, Annesse V, Tilg H, Van Assche G, Lindsay JO, Peyrin-Biroulet L, Cullen GJ, Daperno M, Kucharzik T, Rieder F, Almer S, Armuzzi A, Harbord M, Langhorst J, Sans M, Chowers Y, Fiorino G, Juilliat P, Mantzaris GJ, Rizzello F, Vavricka S, Gionchetti P; ECCO. 3rd European Evidence-based Consensus on the Diagnosis and Management of Crohn's Disease 2016: Part 1: Diagnosis and Medical Management. *J Crohns Colitis*. 2017;11(1):3-25. <https://doi.org/10.1093/ecco-jcc/jjw168>
9. Vennera M, Picado C. Manifestaciones pulmonares de las enfermedades inflamatorias intestinales. *Arch Bronconeumol*. 2005;41(2):93-8. <https://doi.org/10.1157/13070806>
10. Storch I, Sachar D, Katz S. Pulmonary manifestations of inflammatory bowel disease. *Inflamm Bowel Dis*. 2003;9(2):104-15. <https://doi.org/10.1097/00054725-200303000-00004>
11. Lunder AK, Hov JR, Borthne A, Gleditsch J, Johannesen G, Tveit K, Viktil E, Henriksen M, Hovde Ø, Huppertz-Hauss G, Høie O, Høivik ML, Monstad I, Solberg IC, Jahnsen J, Karlsen TH, Moum B, Vatn M, Negård A. Prevalence of Sclerosing Cholangitis Detected by Magnetic Resonance Cholangiography in Patients With Long-term Inflammatory Bowel Disease. *Gastroenterology*. 2016;151(4):660-669.e4. <https://doi.org/10.1053/j.gastro.2016.06.021>
12. Kraft SC, Earle RH, Roesler M, Esterly JR. Unexplained bronchopulmonary disease with inflammatory bowel disease. *Arch Intern Med*. 1976;136(4):454-9.
13. Massart A, Hunt DP. Pulmonary Manifestations of Inflammatory Bowel Disease. *Am J Med*. 2020;133(1):39-43. <https://doi.org/10.1016/j.amjmed.2019.07.007>
14. Tulic MK, Piche T, Verhasselt V. Lung-gut cross-talk: evidence, mechanisms and implications for the mucosal inflammatory diseases. *Clin Exp Allergy*. 2016;46(4):519-28. <https://doi.org/10.1111/cea.12723>
15. Fung BM, Lindor KD, Tabibian JH. Cancer risk in primary sclerosing cholangitis: Epidemiology, prevention, and surveillance strategies. *World J Gastroenterol*. 2019;25(6):659-671. <https://doi.org/10.3748/wjg.v25.i6.659>
16. Zheng HH, Jiang XL. Increased risk of colorectal neoplasia in patients with primary sclerosing cholangitis and inflammatory bowel disease: a meta-analysis of 16 observational studies. *Eur J Gastroenterol Hepatol*. 2016;28(4):383-90. <https://doi.org/10.1097/MEG.0000000000000576>
17. Colombel JF, Sands BE, Rutgeerts P, Sandborn W, Danese S, D'Haens G, Panaccione R, Loftus EV Jr, Sankoh S, Fox I, Parikh A, Milch C, Abhyankar B, Feagan BG. The safety of vedolizumab for ulcerative colitis and Crohn's disease. *Gut*. 2017;66(5):839-851. <https://doi.org/10.1136/gutjnl-2015-311079>
18. Lynch KD, Chapman RW, Keshav S, Montano-Loza AJ, Mason AL, Kremer AE, Vetter M, de Krijger M, Ponsioen CY, Trivedi P, Hirschfield G, Schramm C, Liu CH, Bowlus CL, Estes DJ, Pratt D, Hedin C, Bergquist A, de Vries AC, van der Woude CJ, Yu L, Assis DN, Boyer J, Ytting H, Hallibasic E, Trauner M, Marschall HU, Daretto LM, Marzioni M, Yimam KK, Perin N, Floreani A, Beretta-Piccoli BT, Rogers JK; International Primary Sclerosing Cholangitis Study Group (IPSCSG), Levy C. Effects of Vedolizumab in Patients With Primary Sclerosing Cholangitis and Inflammatory Bowel Diseases. *Clin Gastroenterol Hepatol*. 2020;18(1):179-187.e6. <https://doi.org/10.1016/j.cgh.2019.05.013>
19. Tremaine WJ. Gastroduodenal Crohn's disease: medical management. *Inflamm Bowel Dis*. 2003;9(2):127-8; discussion 131. <https://doi.org/10.1097/00054725-200303000-00008>
20. Nugent FW, Roy MA. Duodenal Crohn's disease: an analysis of 89 cases. *Am J Gastroenterol*. 1989;84(3):249-54.