

Bloqueo interauricular avanzado atípico: una presentación poco común del síndrome de Bayés

Atypical advanced interatrial block: An infrequent presentation of Bayés' syndrome

Santiago Escalante-Pérez¹, Andrés F. Miranda-Arboleda^{2,3*}, Laura V. López-Gutiérrez⁴,
Yesid A. Saavedra-González² y Adrián Baranchuk³

¹Facultad de Medicina, Universidad El Bosque, Bogotá, Cundinamarca; ²Servicio de Cardiología, Hospital Pablo Tobón Uribe, Medellín, Antioquia, Colombia; ³División de Cardiología, Kingston Health Science Center, Queen's University, Ontario, Canadá; ⁴Departamento de Medicina Interna, Universidad de Antioquia, Medellín, Antioquia, Colombia

Presentación del caso

El síndrome de Bayés se define como la presencia de bloqueo interauricular (BIA) avanzado asociado al diagnóstico de fibrilación auricular (FA). Fue descrito en 1988 por el Dr. Antoni Bayés de Luna y en el 2014 se acuñó el epónimo en reconocimiento a quien ha detallado todos los mecanismos de esta relación¹. En el consenso del 2012 se precisaron los criterios electrocardiográficos y clínicos², y más recientemente se revisó la clasificación electrocardiográfica dividiendo el BIA avanzado en típico y atípico^{3,4}. El síndrome de Bayés debe ser reconocido, dadas las complicaciones con las que se relaciona, como deterioro cognitivo, presencia de accidente cerebrovascular (ACV) y muerte⁵. La prevalencia y repercusión clínica de las formas atípicas son aún poco reconocidas, por lo que se presenta el caso de un paciente con síndrome de Bayés manifiesto como BIA avanzado atípico morfológico y FA paroxística.

Un hombre de 81 años con antecedentes de diabetes mellitus, hipertensión arterial, enfermedad pulmonar obstructiva crónica y extabaquismo. Consultó por dolor torácico de características no anginosas. Al ingreso su presión arterial era 195/97, se inició nitroglicerina IV y se descartó síndrome aórtico agudo. El electrocardiograma inicial (fig. 1A) mostró ritmo sinusal, PR 200 ms, onda P

de 160 ms (fig. 1B), eje del QRS en 0°, pobre progresión de la R de V1 a V3, sin alteración en el segmento ST-T y QTc de 420 ms. El paciente desarrolló FA con respuesta ventricular rápida (fig. 1C). El ecocardiograma mostró una estructura cardíaca normal con fracción de eyección del ventrículo izquierdo del 55%.

El electrocardiograma fue analizado en detalle, demostrando alteraciones de la conducción interatrial con onda P > 120 milisegundos, isodifásica en derivaciones III y aVF, con componente trifásico en derivación II (fig. 1B), configurando un BIA avanzado atípico morfológico tipo II (tabla 1). Al demostrarse FA paroxística, el diagnóstico de síndrome de Bayés fue confirmado. Se encontraron predictores de recurrencia de la arritmia y CHA₂DS₂-VASc = 4, por lo que se inició anticoagulación oral y control de frecuencia con metoprolol tartrato 25 mg cada 12 horas. Se dio de alta, con orden de perfusión miocárdica para estratificación de riesgo coronario.

Discusión

La prevalencia del BIA aumenta directamente con la edad, detectándose en el 0.5% de la población general y alcanzando hasta un 26% en pacientes centenarios³. En el estudio ARIC se reportó una tasa de BIA de 2.27 casos por 1,000 personas/año y se relacionó la forma

Correspondencia:

*Andrés F. Miranda-Arboleda
E-mail: mirandaarboleda@gmail.com

Fecha de recepción: 15-07-2021
Fecha de aceptación: 02-02-2022
DOI: 10.24875/ACM.210002251

Disponible en internet: 23-03-2022
Arch Cardiol Mex. (ahead of print)
www.archivoscardiologia.com

1405-9940 / © 2022 Instituto Nacional de Cardiología Ignacio Chávez. Publicado por Permanyer. Este es un artículo *open access* bajo la licencia CC BY-NC-ND (<http://creativecommons.org/licenses/by-nc-nd/4.0/>).

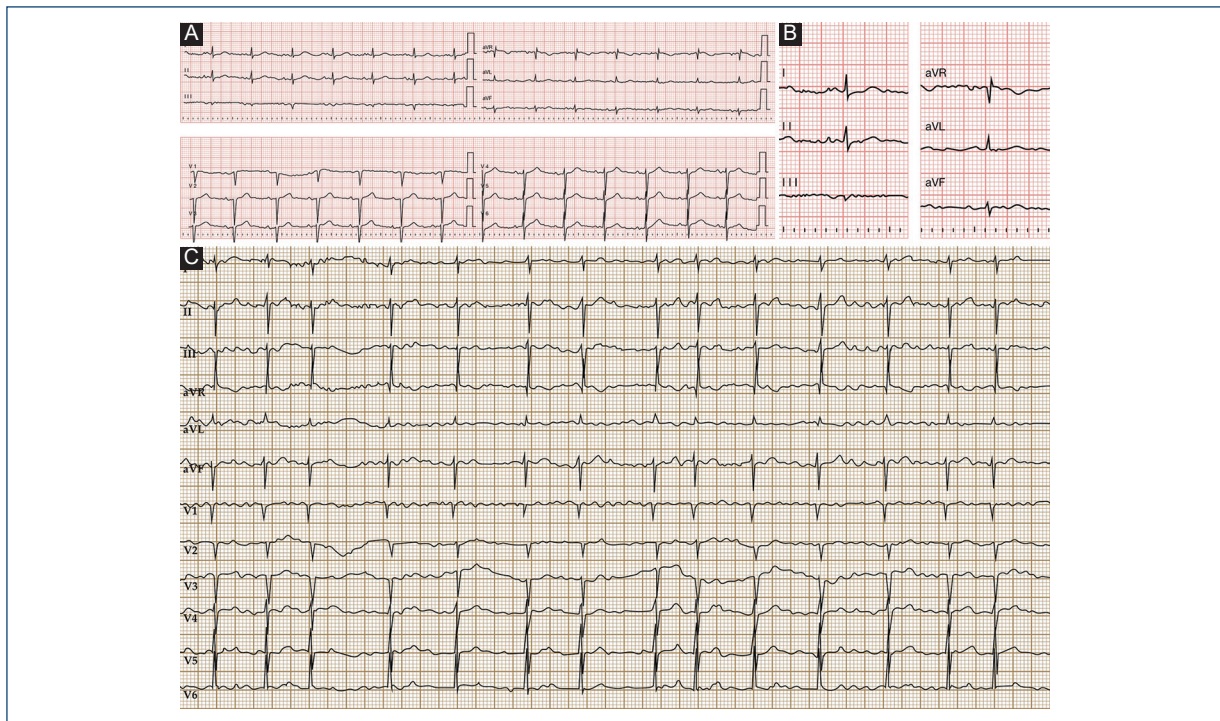


Figura 1. A: electrocardiograma de ingreso. Se observa un ritmo sinusal, frecuencia cardiaca 71, PR: 200 ms, duración onda P 160 ms, eje normal QRS, pobre progresión de R en precordiales y QTc: 388 ms. **B:** hallazgos electrocardiográficos sugestivos de bloqueo interauricular avanzado atípico morfológico tipo II. Nótese especialmente la presencia de onda P trifásica en II y las ondas P isodifásicas en III, aVF. **C:** electrocardiograma con evidencia de fibrilación auricular.

Tabla 1. Clasificación de los bloqueos interauriculares (BIA)

<p>BIA típico</p> <ol style="list-style-type: none"> 1. BIA parcial (primer grado*): onda P ≥ 120 ms sin el componente negativo terminal en derivaciones inferiores 2. BIA avanzado (tercer grado*): onda P ≥ 120 ms con morfología bifásica en las derivaciones II, III y aVF
<p>BIA atípico</p> <ol style="list-style-type: none"> 1. Criterios morfológicos <ul style="list-style-type: none"> – Tipo I: onda P ≥ 120 ms con morfología bifásica en las derivaciones III y aVF y el componente final de la onda P en II es isoelectrico – Tipo II: onda P ≥ 120 ms con morfología bifásica en las derivaciones III y aVF y el componente final de la onda P en II es trifásica – Tipo III: onda P ≥ 120 ms, negativa (componente inicial isoelectrico) en III y aVF, y onda P bifásica en II 2. Criterio de duración <ul style="list-style-type: none"> Onda P < 120 ms con morfología típica (onda P bifásica en las derivaciones II, III y aVF)

*Las formas intermitentes de trastorno en la conducción se conocen como BIA de segundo grado.

Adaptada de Bayés de Luna et al., 2018⁸.

avanzada con un mayor riesgo de FA con un *hazard ratio* de 3.09 (intervalo de confianza del 95% [IC 95%]: 2.51-3.79)⁶. El BIA está asociado a la presencia de FA en un 80% al año y 93.7% a los 30 meses⁷.

El BIA puede clasificarse en parcial y avanzado. Los criterios electrocardiográficos son³:

- BIA parcial (primer grado): presencia de onda P > 120 ms en derivaciones inferiores, sin evidencia de componente negativo.
- BIA avanzado (tercer grado/completo): presencia de ondas P bifásicas en derivaciones inferiores, secundario a un bloqueo completo de la conducción interauricular.
- BIA intermitente (segundo grado): conducción auricular intermitente (aberrante).

En el año 2018 se describieron formas atípicas de presentación electrocardiográfica del BIA en relación con la morfología y la duración de la onda P; estas formas se encuentran cada vez con más frecuencia y han sido reportadas incluso en relación con otras patologías cardiacas que interfieren con la conducción interauricular (tabla 1)⁸.

Como se muestra en la figura 1 A y B, nuestro caso cumple con los criterios descritos para un BIA avanzado atípico por morfología tipo II en el que la onda P se caracteriza por ser trifásica en derivación II y bifásica en derivaciones III y aVF. En un análisis reciente de cuatro estudios se reportó la prevalencia del BIA avanzado atípico del 5.6% para la población general y hasta del 25% en una población de centenarios, siendo el BIA avanzado atípico

por morfología tipo I el más frecuente de las formas atípicas. En el mismo estudio se describe que las formas atípicas tienen asociación similar con FA y ACV que las típicas⁹.

El registro BAYES, que incluyó 137 pacientes con BIA avanzado, luego de un seguimiento promedio de 694 días se reportó un HR para ACV del 3.8 (IC 95%: 1.4-10.7) y de FA junto con ACV de 2.6 (IC 95%: 1.5-4.4)⁵. Se ha descrito un incremento de hasta cinco veces en el riesgo de deterioro cognitivo, posiblemente en relación con ACV, infartos silentes e hipoperfusión cerebral¹⁰. También se han demostrado altas tasas de recurrencias después de aislamiento de venas pulmonares para FA y recurrencias hasta del 90% luego de cardioversión⁷.

El tratamiento del síndrome de Bayés está fundamentado en el manejo según las guías de FA. En presencia de FA se debe evaluar el CHA₂DS₂-VASc para definir si existe beneficio de la terapia anticoagulante³. No se recomienda la anticoagulación en pacientes con BIA avanzado sin evidencia de FA, en estos casos debe hacerse un monitoreo extensivo para buscar activamente la arritmia. Se encuentran en desarrollo dos ensayos clínicos, ARCADIA y AMIABLE, los cuales buscan definir el beneficio de la anticoagulación en pacientes sin FA pero con factores de riesgo para o con miocardiopatía auricular¹⁰.

En conclusión, se presenta el caso de un paciente diagnosticado con síndrome de Bayés y una forma infrecuente de BIA avanzado atípico morfológico tipo II. Se necesita esperar los resultados de los ensayos clínicos que estudien si el tratamiento con anticoagulación de forma temprana en presencia de BIA avanzado (y sin FA demostrada) es de utilidad para disminuir los desenlaces clínicos de esta condición.

Financiamiento

La presente investigación no ha recibido ninguna beca específica de agencias de los sectores públicos, comercial o sin ánimo de lucro.

Conflicto de intereses

Los autores declaran no tener conflicto de intereses.

Responsabilidades éticas

Protección de personas y animales. Los autores declaran que para esta investigación no se han realizado experimentos en seres humanos ni en animales.

Confidencialidad de los datos. Los autores declaran que han seguido los protocolos de su centro de trabajo sobre la publicación de datos de pacientes.

Derecho a la privacidad y consentimiento informado. Los autores han obtenido el consentimiento informado de los pacientes y/o sujetos referidos en el artículo.

Bibliografía

1. Conde D, Baranchuk A. Bloqueo interauricular como sustrato anatómico-eléctrico de arritmias supraventriculares: síndrome de Bayés. *Arch Cardiol Mex.* 2014;84(1):32-40.
2. Bayes de Luna A, Brugada J, Baranchuk A, Borggreffe M, Breithardt G, Goldwasser D, et al. Current electrocardiographic criteria for diagnosis of Brugada pattern: a consensus report. *J Electrocardiol.* 2012;45(5):433-42.
3. Bayes de Luna A, Martínez-Selles M, Bayes-Genis A, Elosua R, Baranchuk A. What every clinician should know about Bayes syndrome. *Rev Esp Cardiol (Engl Ed).* 2020;73(9):758-62.
4. Gentile-Lorente D, Salvado-Usach T. Differential characteristics of the typical and atypical advanced interatrial block. *Arch Cardiol Mex.* 2020;90(3):266-73.
5. Martínez-Sellés M, Elosua R, Ibarrola M, de Andrés M, Díez-Villanueva P, Bayés-Genis A, et al. Advanced interatrial block and P-wave duration are associated with atrial fibrillation and stroke in older adults with heart disease: the BAYES registry. *Europace.* 2020;22(7):1001-8.
6. O'Neal WT, Zhang ZM, Loehr LR, Chen LY, Alonso A, Soliman EZ. Electrocardiographic advanced interatrial block and atrial fibrillation risk in the general population. *Am J Cardiol.* 2016;117(11):1755-9.
7. Conde D, Baranchuk A, Bayes de Luna A. Advanced interatrial block as a substrate of supraventricular tachyarrhythmias: a well recognized syndrome. *J Electrocardiol.* 2015;48(2):135-40.
8. Bayés de Luna A, Escobar-Robledo LA, Aristizabal D, Weir Restrepo D, Mendieta G, Massó van Roessel A, et al. Atypical advanced interatrial blocks: Definition and electrocardiographic recognition. *J Electrocardiol.* 2018;51(6):1091-3.
9. Elosua R, Escobar-Robledo LA, Massó van Roessel A, Martínez-Selles M, Baranchuk A, Bayes-de-Luna A. ECG patterns of typical and atypical advanced interatrial block: prevalence and clinical relevance. *Rev Esp Cardiol (Engl Ed).* 2021;74(9):807-10.
10. Iomini P, Martínez-Sellés M, Elosua R, Bayés-de-Luna A, Baranchuk A. Síndrome de Bayés, accidente cerebrovascular y demencia. *Arch Peru Cardiol Cir Cardiovasc.* 2021;2(1):3-15.