



Caso clínico

Trasplante renal exitoso con protocolo de eculizumab, timoglobulina y belatacept en paciente altamente sensibilizada con síndrome hemolítico urémico atípico por mutación del factor H

John Fredy Nieto-Ríos^{a,e,*}, Mónica Zuluaga-Quintero^b, Diana Carolina Bello-Márquez^c, Arbey Aristizabal-Alzate^a, Catalina Ocampo-Kohn^{a,e}, Lina María Serna-Higuera^d, Lina Arias^e y Gustavo Zuluaga-Valencia^a

^a Departamento de Nefrología y Trasplante Renal, Hospital Pablo Tobón Uribe, Medellín, Colombia

^b Departamento de Medicina Interna, Hospital Pablo Tobón Uribe, Medellín, Colombia

^c Departamento de Nefrología, Centro Urogine, Medellín, Colombia

^d Instituto de Bioestadística y Epidemiología Clínica, Hospital Universitario de Tübingen, Tübingen, Alemania

^e Departamento de Medicina Interna y Nefrología, Universidad de Antioquia, Medellín, Colombia

INFORMACIÓN DEL ARTÍCULO

Historia del artículo:

Recibido el 6 de marzo de 2017

Aceptado el 17 de septiembre de 2017

On-line el 16 de mayo de 2018

Palabras clave:

Síndrome hemolítico urémico atípico

Microangiopatías trombóticas

Trasplante de riñón

Eculizumab

Belatacept

RESUMEN

El síndrome hemolítico urémico atípico es una enfermedad relacionada con alteración en la regulación del complemento que generalmente evoluciona a enfermedad renal crónica terminal, con alta tasa de recaída en el trasplante renal y elevado riesgo de pérdida del injerto. La terapia anticomplemento ha mejorado el pronóstico de estos pacientes, logrando tener remisión de la enfermedad en la mayoría de los casos, aumentando la posibilidad de un trasplante renal exitoso e incrementando la supervivencia del paciente y del injerto; igualmente el uso de medicamentos con bajo riesgo de inducción de microangiopatías trombóticas como el belatacept y micofenolato se han utilizado con resultados satisfactorios. Presentamos el caso de una paciente joven de alto riesgo inmunológico, con síndrome hemolítico urémico atípico por mutación del factor H, a quien se realizó trasplante renal exitoso con eculizumab, timoglobulina, belatacept, micofenolato y esteroides conservando excelente función del injerto y sin recaídas de su enfermedad.

© 2017 Sociedad Española de Nefrología. Publicado por Elsevier España, S.L.U. Este es un artículo Open Access bajo la licencia CC BY-NC-ND (<http://creativecommons.org/licenses/by-nc-nd/4.0/>).

* Autor para correspondencia.

Correo electrónico: johnfredynieto@gmail.com (J.F. Nieto-Ríos).

<https://doi.org/10.1016/j.nefro.2017.09.013>

0211-6995/© 2017 Sociedad Española de Nefrología. Publicado por Elsevier España, S.L.U. Este es un artículo Open Access bajo la licencia CC BY-NC-ND (<http://creativecommons.org/licenses/by-nc-nd/4.0/>).

Successful kidney transplant with eculizumab, thymoglobulin and belatacept therapy in a highly-sensitised patient with atypical haemolytic uraemic syndrome due to factor H mutation

ABSTRACT

Keywords:

Atypical haemolytic uraemic syndrome
Thrombotic microangiopathies
Kidney transplantation
Eculizumab
Belatacept

Atypical haemolytic uraemic syndrome is a disease caused by complement regulation abnormalities that generally progresses to chronic end-stage renal disease with a high rate of recurrence in kidney transplantation and a high risk of graft loss. Anti-complement therapy has improved the prognosis of these patients, achieving disease remission in most cases, increasing the likelihood of a successful kidney transplant and increasing patient and graft survival. Drugs with low risk of induction of thrombotic microangiopathies such as belatacept and mycophenolate have also been used with satisfactory results. We present the case of a young patient at high immunological risk, with atypical haemolytic uraemic syndrome due to factor H mutation, who underwent a successful kidney transplantation with eculizumab, thymoglobulin, belatacept, mycophenolate and steroids, to date preserving excellent graft function without disease recurrence.

© 2017 Sociedad Española de Nefrología. Published by Elsevier España, S.L.U. This is an open access article under the CC BY-NC-ND license (<http://creativecommons.org/licenses/by-nc-nd/4.0/>).

Introducción

Las microangiopatías trombóticas (MAT) son un grupo de entidades que se caracterizan por la presencia de anemia hemolítica microangiopática no inmune, trombocitopenia y falla de uno o múltiples órganos. Las causas asociadas a la aparición de las MAT son múltiples; pueden ser secundarias a déficit en la actividad de la enzima ADAMTS 13 lo que se conoce como púrpura trombocitopénica trombótica; a infecciones enteroinvasivas por bacterias productoras de toxina Shiga, dando lugar al síndrome hemolítico urémico típico; a causas secundarias por condiciones amplificadoras del complemento como embarazo, infecciones, enfermedades autoinmunes, neoplásicas, medicamentos o tóxicos; o por alteraciones en la regulación de la vía alternativa del complemento lo cual produce el síndrome hemolítico urémico atípico (SHUa) o también conocido como microangiopatías trombóticas secundarias a alteración en la regulación del complemento^{1,2}. Previo al año 2011 cuando no se contaba con tratamiento anticomplemento, esta última entidad se asociaba con un alto riesgo de enfermedad renal crónica terminal y muerte³; y si estos pacientes recibían un trasplante renal, la supervivencia del injerto era muy baja, debido a un alto porcentaje de recurrencia del SHUa postrasplante. Por este motivo el trasplante simultáneo de hígado riñón era una de las opciones disponibles para estos pacientes, sin embargo este procedimiento tenía alto riesgo de complicaciones y muerte³.

Desde la aparición del eculizumab ha sido posible la realización de trasplante renal en pacientes con SHUa, con mejores desenlaces a corto y mediano plazo; disminuyendo su recurrencia, mejorando la supervivencia del injerto renal e incluso reduciendo la posibilidad de rechazo mediado por anticuerpos⁴.

A continuación presentamos el caso de una paciente con diagnóstico de enfermedad renal crónica terminal secundaria a SHUa y sensibilizada por politransfusión, quien recibió

trasplante renal exitoso con protocolo de eculizumab, timoglobulina, belatacept.

Caso clínico

Paciente femenina de 38 años de edad, con antecedentes de MAT diagnóstica en el año 2005, en quien se descartaron causas infecciosas, inmunológicas, tóxicas, metabólicas y neoplásicas. Al momento del diagnóstico la paciente recibió tratamiento con recambios plasmáticos (30 sesiones), politransfusión (20 U de glóbulos rojos), esteroides, ciclofosfamida intravenosa (IV) (6 dosis de 750 mg con intervalo de un mes) y rituximab IV (4 dosis de 500 mg con intervalo de una semana); terapia a la cual fue refractaria; con deterioro progresivo de la función renal hasta llegar a enfermedad renal crónica terminal y necesidad de terapia de reemplazo renal tipo hemodiálisis desde el año 2005. En el año 2008 ingresó en lista de espera para trasplante renal en otra institución, presentando en ese momento un panel reactivo de anticuerpos (PRA) clase I y clase II mayor del 85%, razón por la cual recibió protocolo de desensibilización con plasmaféresis, rituximab e inmunoglobulina. Estuvo durante más de 5 años en lista de espera sin que consiguiera el órgano. En febrero de 2014 presentó crisis hemolítica e hipertensiva documentándose anemia hemolítica microangiopática con ADAMS 13 normal. Se hace estudio genético que documentó mutación del gen del factor H de la regulación del complemento «Arg257Cyst» (mutación no reportada previamente y la cual se presentó tanto en este paciente como en uno de sus hermanos, ambos con antecedentes de MAT), razón por la cual se inició manejo con eculizumab 900 mg semanal durante 4 semanas y posteriormente 1.200 mg quincenal indefinidamente, previa vacunación contra meningococo y neumococo, terapia que permitió el control de su enfermedad. En noviembre de 2014 ingresó en protocolo de trasplante renal en nuestra institución estando bajo tratamiento con eculizumab. Para esa época la paciente tenía un PRA corregido por

«single antigen» clase I del 87% y PRA clase II del 50%. Fue trasplantada de riñón el 21 de noviembre de 2015. Donante fallecido óptimo, tiempo de isquemia fría 19 h + 30 min, tiempo de isquemia caliente 25 min. Compatibilidad con su donante 2 DR, 1A. Recibió protocolo de inmunosupresión con timoglobulina, metilprednisolona, belatacept, micofenolato y esquema de reinducción con eculizumab. Se dio profilaxis universal con valganciclovir, trimetoprim sulfametoxazol y nistatina (tabla 1). La cirugía se realizó sin complicaciones, con una función inmediata del injerto renal. La creatinina al día 6 posttrasplante fue de 0,8 mg/dl, la cual se ha mantenido a los 18 meses de seguimiento (fig. 1).

Discusión

Los pacientes con SHUa que requieren trasplante renal tienen un riesgo de recurrencia de la enfermedad dos veces mayor que los trasplantados por otra causa; con una incidencia tan alta como del 40 al 60% según diferentes series, y con una posibilidad cinco veces mayor de pérdida del injerto renal⁵. Entre

las causas genéticas del SHUa, las mutaciones en el factor H, I, B y C3 se presentan en el 60 a 70% de los casos; y los pacientes con presencia de estas mutaciones tienen un riesgo de hasta el 80% de pérdida del injerto renal; por el contrario, los pacientes con SHUa secundarios a mutaciones en la proteína cofactora de membrana (MCP, del inglés *membrane cofactor protein*), la recurrencia de la enfermedad posterior al trasplante renal es menor dado que el riñón trasplantado produce este regulador del complemento. De allí la importancia de un estudio genético previo al trasplante renal, lo cual permite estratificar el riesgo de recurrencia y pérdida del injerto versus el beneficio del mismo^{5,6}; desafortunadamente, un porcentaje de pacientes no tienen una mutación genética identificada y el riesgo de recurrencia es desconocido, existiendo asociación con otras condiciones menos documentadas como el tiempo de isquemia fría, uso de anticalcineurínicos, MTOR, rechazo humoral e infecciones que son desencadenantes o agravantes del proceso^{4,6-8}.

En la actualidad, el eculizumab es una de las terapias recomendadas para prevenir la recurrencia del SHUa posterior al trasplante renal con resultados satisfactorios en la mayoría

Tabla 1 – Protocolo de tratamiento utilizado en el trasplante renal

| Inmunosupresión | |
|---|--|
| Inducción | Mantenimiento |
| Timoglobulina 75 mg IV día durante tres días | Micofenolato sódico 720 mg vía oral cada 12 h desde el día 0 del trasplante |
| Metilprednisolona 500 mg intravenoso al día durante tres días | Prednisolona 50 mg vía oral a partir del cuarto día del trasplante con desmonte progresivo hasta lograr 10 mg al día |
| Reajuste de la dosis de eculizumab al momento del trasplante a 900 mg IV semanal durante cuatro semanas, 1.200 mg a la semana 5 y posteriormente 1.200 mg quincenal | Trimetropin sulfametoxazole 960 mg interdiario |
| Belatacept: 500 mg día 0, 4, 14, 28, 56, 84, y a partir del cuarto mes 250 mg mensual | Valganciclovir 900 mg día durante 100 días |

IV: intravenoso; VO: vía oral.

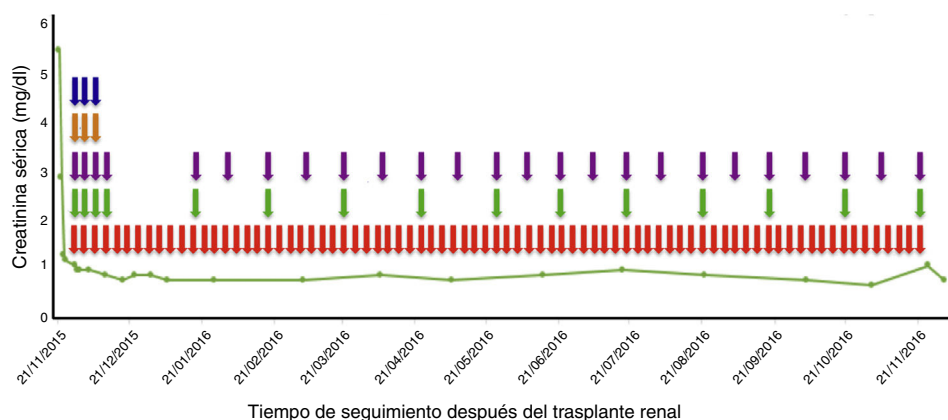


Figura 1 – Evolución de la función del injerto renal y terapia inmunosupresora recibida.

de los pacientes^{5,9,10}. Zuber et al.¹⁰ describen en un estudio multicéntrico retrospectivo, 22 pacientes trasplantados de riñón con SHUa a quienes se administró eculizumab; 9 de ellos lo recibieron como medida profiláctica antes del trasplante y una dosis adicional 24 h después, presentándose recurrencia de la enfermedad en solo un paciente 14 meses posterior al trasplante; los 13 pacientes restantes recibieron el anti-C5 para tratamiento de recurrencia del SHUa postrasplante presentando adecuado control de la enfermedad con mayor beneficio con el inicio temprano del medicamento y sin complicaciones infecciosas por gérmenes encapsulados. Estos hallazgos soportan el uso de eculizumab como medida preventiva de recaída del SHUa y como tratamiento de las recurrencias evitando la pérdida del injerto^{8,10-12}. Además tiene un efecto positivo para prevenir y tratar el rechazo humoral en los pacientes sensibilizados como era el caso de nuestra paciente^{4,12,13}.

Adicionalmente se debe tener en cuenta que algunos medicamentos utilizados como terapia inmunosupresora en el trasplante renal son disparadores de la MAT, como por ejemplo los inhibidores de la calcineurina^{6,14} y los inhibidores de la rapamicina¹⁵. Por este motivo, en la actualidad se buscan otras alternativas para disminuir este riesgo, como el belatacept, el cual es un inmunosupresor que se utiliza como terapia de mantenimiento en el trasplante renal. Este medicamento es una proteína de fusión compuesta por el fragmento Fc de la IgG1 humana y el dominio extracelular del CTLA-4 (cytotoxic T-Lymphocyte.associated antigen 4), uniéndose con alta afinidad al CD80 e inhibiendo selectivamente la activación de las células T por medio del bloqueo de la coestimulación¹⁴⁻¹⁶ e induciendo anergia y apoptosis de las células T². El belatacept se caracteriza por no ser nefrotóxico y no inducir MAT^{13,17,18}, posicionándose como uno de los medicamentos con buen perfil de seguridad a utilizar en el trasplante renal¹⁹.

En la literatura mundial se han documentado pocos casos del uso de belatacept en pacientes con SHUa postrasplante renal¹⁵. Merola et al. reportaron un paciente con MAT secundaria al uso de anticalcineurínicos a las 18 h del trasplante, siendo manejado con eculizumab y reemplazo del tacrolimus por belatacept, obteniendo recuperación completa de la función del injerto renal y libre de recaídas a los dos años de seguimiento¹⁴. Dedhia et al. publicaron un caso de recurrencia de SHUa por mutación homocigota del factor H a los 14 días posterior al trasplante renal, que fue tratado con eculizumab y cambio de tacrolimus por belatacept, con recuperación de la función del injerto renal y que se mantuvo estable a 2,5 años de seguimiento². Hasta nuestro conocimiento, este es el primer caso reportado donde se utiliza en forma combinada belatacept y eculizumab como terapia preventiva de recurrencia de SHUa en una paciente trasplantada renal con antecedente de mutación del factor H.

En conclusión, aunque el trasplante renal en pacientes con SHUa se asocia frecuentemente a recaída y pérdida del injerto renal, actualmente existe la posibilidad de disminuir estos riesgos con las nuevas terapias disponibles como son el uso de eculizumab y medicamentos no inductores de MAT como belatacept, aumentando las posibilidades de realizar exitosamente el trasplante renal. En el caso reportado, se decidió inducción con timoglobulina por tratarse de una paciente altamente sensibilizada y eculizumab para prevenir

la recurrencia del SHUa y el rechazo humoral. Como esquema de mantenimiento se decidió utilizar belatacept, micofenolato y esteroides evitando medicamentos potencialmente disparadores de MAT como los anticalcineurínicos, lográndose hasta el momento actual una evolución adecuada.

Conflicto de intereses

El autor John Fredy Nieto-Ríos declara que ha dictado charlas de microangiopatías trombóticas patrocinadas por Alexión pharma. El resto de los autores declaran no tener ningún conflicto de intereses.

Agradecimientos

Al Hospital Pablo Tobón Uribe por permitir la realización de este reporte de caso.

BIBLIOGRAFÍA

1. Arnold DM, Patriquin CJ, Nazy I. Thrombotic microangiopathies: a general approach to diagnosis and management. *CMAJ* [Internet]. 2017;189:E153-9. Disponible en: <http://www.ncbi.nlm.nih.gov/pubmed/27754896>
2. Dedhia P, Govil A, Mogilishetty G, Alloway RR, Woodle ES, Abu Jawdeh BG. Eculizumab and belatacept for de novo atypical hemolytic uremic syndrome associated with CFHR3-CFHR1 deletion in a kidney transplant recipient: A Case Report. *Transplant Proc* [Internet]. Elsevier Inc.; 2017;49:188-92. Disponible en: <https://doi.org/10.1016/j.transproceed.2016.11.008>
3. Bresin E, Daina E, Noris M, Castelletti F, Stefanov R, Hill P, et al. Outcome of renal transplantation in patients with non-Shiga toxin-associated hemolytic uremic syndrome: prognostic significance of genetic background. *Clin J Am Soc Nephrol* [Internet]. 2006;1:88-99. Disponible en: <http://www.ncbi.nlm.nih.gov/pubmed/17699195>
4. Johnson CK, Leca N. Eculizumab use in kidney transplantation. *Curr Opin Organ Transplant* [Internet]. 2015;20:643-51. Disponible en: <http://www.ncbi.nlm.nih.gov/pubmed/26536427>
5. Santos AH, Casey MJ, Wen X, Zendejas I, Faldu C, Rehman S, et al. Outcome of kidney transplants for adults with hemolytic uremic syndrome in the U.S.: a ten-year database analysis. *Ann Transplant* [Internet]. 2014;19:353-61. Disponible en: <http://www.ncbi.nlm.nih.gov/pubmed/25042028>, Jul 21.
6. Zuber J, Le Quintrec M, Morris H, Frémeaux-Bacchi V, Loirat C, Legendre C. Targeted strategies in the prevention and management of atypical HUS recurrence after kidney transplantation. *Transplant Rev (Orlando)* [Internet]. 2013;27:117-25. Disponible en: <http://www.ncbi.nlm.nih.gov/pubmed/23937869>
7. Fakhouri F, Fila M, Provôt F, Delmas Y, Barbet C, Châtelet V, et al. Pathogenic Variants in Complement Genes and Risk of Atypical Hemolytic Uremic Syndrome Relapse after Eculizumab Discontinuation. *Clin J Am Soc Nephrol* [Internet]. 2017;12:50-9. Disponible en: <http://www.ncbi.nlm.nih.gov/pubmed/27799617>
8. Okumi M, Omoto K, Unagami K, Ishida H, Tanabe K. Eculizumab for the treatment of atypical hemolytic uremic syndrome recurrence after kidney transplantation associated with complement factor H mutations: a case report with a 5-year follow-up. *Int Urol Nephrol* [Internet]. 2016;48:817-8.

- Disponibile en: <http://www.ncbi.nlm.nih.gov/pubmed/26865178>
9. Chua S, Wong G, Lim WH. The importance of genetic mutation screening to determine retransplantation following failed kidney allograft from recurrent atypical haemolytic uremic syndrome. *BMJ Case Rep* [Internet]. 2014;26 [consultado 26 Mar 2014]. Disponible en: <http://www.ncbi.nlm.nih.gov/pubmed/24671321>, 2014.
 10. Zuber J, Le Quintrec M, Krid S, Bertoye C, Gueutin V, Lahoche A, et al. Eculizumab for atypical hemolytic uremic syndrome recurrence in renal transplantation. *Am J Transplant* [Internet]. 2012;12:3337–54. Disponible en: <http://www.ncbi.nlm.nih.gov/pubmed/22958221>
 11. Xie L, Nester CM, Reed AI, Zhang Y, Smith RJ, Thomas CP. Tailored eculizumab therapy in the management of complement factor H-mediated atypical hemolytic uremic syndrome in an adult kidney transplant recipient: a case report. *Transplant Proc* [Internet]. 2012;44:3037–40. Disponible en: <http://www.ncbi.nlm.nih.gov/pubmed/23195022>
 12. Parikova A, Fronek JP, Viklicky O. Living-donor kidney transplantation for atypical haemolytic uremic syndrome with pre-emptive eculizumab use. *Transpl Int* [Internet]. 2015;28:366–9. Disponible en: <http://www.ncbi.nlm.nih.gov/pubmed/25256057>
 13. Locke JE, Magro CM, Singer AL, Segev DL, Haas M, Hillel AT, et al. The use of antibody to complement protein C5 for salvage treatment of severe antibody-mediated rejection. *Am J Transplant* [Internet]. 2009;9:231–5. Disponible en: <http://www.ncbi.nlm.nih.gov/pubmed/18976298>
 14. Merola J, Yoo PS, Schaub J, Smith JD, Rodriguez-Davalos MI, Tichy E, et al. Belatacept and eculizumab for treatment of calcineurin inhibitor-induced thrombotic microangiopathy after kidney transplantation: Case Report. *Transplant Proc* [Internet]. Elsevier Inc.; 2016;48:3106–8. Disponible en: <https://doi.org/10.1016/j.transproceed.2016.04.005>
 15. Midtvedt K, Bitter J, Dørje C, Bjørneklett R, Holdaas H. Belatacept as immunosuppression in patient with recurrence of hemolytic uremic syndrome after renal transplantation. *Transplantation* [Internet]. 2009;87:1901–3. Disponible en: <http://www.ncbi.nlm.nih.gov/pubmed/19543075>
 16. Vincenti F, Rostaing L, Grinyo J, Rice K, Steinberg S, Gaité L, et al. Belatacept and long-term outcomes in kidney transplantation. *N Engl J Med* [Internet]. 2016;374:333–43. Disponible en: <http://www.nejm.org/doi/10.1056/NEJMoa1506027>
 17. Durrbach A, Pestana JM, Pearson T, Vincenti F, Garcia VD, Campistol J, et al. A phase III study of belatacept versus cyclosporine in kidney transplants from extended criteria donors (BENEFIT-EXT study). *Am J Transplant* [Internet]. 2010;10:547–57. Disponible en: <http://www.ncbi.nlm.nih.gov/pubmed/20415898>
 18. Vincenti F, Charpentier B, Vanrenterghem Y, Rostaing L, Bresnahan B, Darji P, et al. A phase III study of belatacept-based immunosuppression regimens versus cyclosporine in renal transplant recipients (BENEFIT study). *Am J Transplant* [Internet]. 2010;10:535–46. Disponible en: <http://www.ncbi.nlm.nih.gov/pubmed/20415897>
 19. Vincenti F, Rostaing L, Grinyo J, Rice K, Steinberg S, Gaité L, et al. Belatacept and long-term outcomes in kidney transplantation. *N Engl J Med* [Internet]. 2016;374:333–43. Disponible en: <http://www.ncbi.nlm.nih.gov/pubmed/26816011>