



Nota clínica

Hernia obturatriz y obstrucción intestinal. Reporte de caso



David Alejandro González Ospina^a, César Andrés Ortega Toscano^{b,*},
Natalia Flórez Arango^c y María Katherine Flórez Leguía^d

^a Departamento de Cirugía, Hospital Pablo Tobón Uribe, Medellín (Colombia)

^b Departamento de Radiología, Hospital Pablo Tobón Uribe, Medellín (Colombia)

^c Facultad de Medicina, Universidad Pontificia Bolivariana, Medellín (Colombia)

^d Facultad de Medicina, Universidad CES, Medellín (Colombia)

INFORMACIÓN DEL ARTÍCULO

Historia del artículo:

Recibido el 28 de abril de 2016

Aceptado el 14 de junio de 2016

On-line el 29 de agosto de 2016

Palabras clave:

Hernia obturatriz

Obstrucción intestinal

Tomografía computarizada

RESUMEN

La hernia obturatriz es una causa rara de obstrucción intestinal. Es frecuente en mujeres multiparas, con pérdida de peso marcada. El diagnóstico preoperatorio es un reto y su manejo es quirúrgico, pero dada su poca frecuencia no existen recomendaciones sobre una técnica universal. Se presenta el caso de una mujer con obstrucción intestinal y diagnóstico tomográfico de hernia obturatriz. Se realiza abordaje mediante laparotomía infraumbilical, con reducción exitosa de la hernia y reparación con malla sin resección intestinal.

© 2016 Sociedad Hispanoamericana de Hernia. Publicado por Elsevier España, S.L.U. Este es un artículo Open Access bajo la licencia CC BY-NC-ND (<http://creativecommons.org/licenses/by-nc-nd/4.0/>).

Obturator hernia and intestinal obstruction. A case report

ABSTRACT

Obturator hernias are a rare cause of intestinal obstruction. This disease is more prevalent in multiparous women, with a marked weight loss. The preoperative diagnosis is a challenge and its treatment is only surgical. Besides the rare presentation of this kind of hernias, there is not a gold standard approach for its management. The case of a 79-year-old female with clinical complaints of intestinal obstruction is presented. An abdominal computed tomography is carried out and the image of right obturator hernia is found. Successful reduction of the hernial sac with mesh was performed without bowel resection.

© 2016 Sociedad Hispanoamericana de Hernia. Published by Elsevier España, S.L.U. This is an open access article under the CC BY-NC-ND license (<http://creativecommons.org/licenses/by-nc-nd/4.0/>).

Keywords:

Obturator hernia

Intestinal obstruction

Computed tomography

* Autor para correspondencia: Hospital Pablo Tobón Uribe, Departamento de Radiología. Calle 78B núm. 69-240, Medellín (Colombia). Teléfono: 4459000, extensión 5565.

Correo electrónico: cortegato@hotmail.com (C.A. Ortega Toscano).

<http://dx.doi.org/10.1016/j.rehah.2016.06.002>

2255-2677/© 2016 Sociedad Hispanoamericana de Hernia. Publicado por Elsevier España, S.L.U. Este es un artículo Open Access bajo la licencia CC BY-NC-ND (<http://creativecommons.org/licenses/by-nc-nd/4.0/>).

Introducción

La hernia obturatriz (HO) es una afección rara, con una incidencia del 0.05 % al 1 % de todas las hernias abdominales¹, que se manifiesta más comúnmente como obstrucción intestinal aguda². Su diagnóstico preoperatorio es difícil, debido a que los pacientes presentan signos y síntomas inespecíficos. Sin embargo, los estudios de imagen han contribuido al diagnóstico preoperatorio, disminuyendo la probabilidad de resección intestinal y, consecuentemente, la morbimortalidad posoperatoria³. El tac es el examen de elección, pues tiene un alto grado de precisión para el diagnóstico de obstrucción del intestino delgado y, además, permite valorar otras causas de obstrucción intestinal⁴.

Caso clínico

Se presenta el caso de una mujer de 79 años con dolor abdominal difuso de varios años de evolución, exacerbado en los últimos 5 días, asociado a emesis y paro fecal. Entre sus antecedentes personales figuran hipertensión arterial, dislipidemia y herniorrafia inguinal bilateral.

En el momento del ingreso a la institución se encontraba en aceptables condiciones generales, con abdomen depresible, doloroso a la palpación generalizada, pero sin irritación peritoneal, con ausencia de peristaltismo y sin masas visibles o palpables.

Se consideró cuadro de obstrucción intestinal y se le colocó una sonda nasogástrica que drenó material fecaloide y ocasionó una ligera mejoría de la paciente.

Se solicitó radiografía simple de abdomen, en la que se evidenció sonda en cámara gástrica, adecuada distribución del gas intestinal y presencia de aire distal en el recto, sin cambios indicativos de obstrucción intestinal (fig. 1).

Se realizaron análisis de sangre sin evidencia de trastorno hidroelectrolítico, pero con deterioro de la función renal con niveles de creatinina de 1.2 mg/dL, nitrógeno ureico en sangre de 42 mg/dL y una tasa de filtración glomerular de 38 ml/min/m².

La paciente fue valorada por Cirugía General, donde consideraron estudiar el cuadro clínico con tomografía abdominal simple por contraindicación del uso de medio de contraste intravenoso. El examen reportó signos de obstrucción intestinal secundario a hernia a través del agujero obturador derecho con segmento de transición en esta zona, visualizándose paso de asas intestinales y grasa a través del agujero obturador derecho, miomatosis calcificada y hernia inguinal izquierda con contenido de grasa, sin complicaciones (fig. 2).

Fue operada mediante laparotomía infraumbilical, con lo que se identificó defecto obturatriz derecho a través del cual se herniaba parcialmente el borde antimesentérico de un segmento de yeyuno (hernia de Richter); se apreció contenido herniario sin sufrimiento, isquemia o necrosis. Se intentó la reducción del contenido herniario por vía preperitoneal sin utilizar incisiones adicionales ni el abordaje retromúsculo rectal extraperitoneal; al no ser posible, se ingresó a la cavidad con maniobras de reducción satisfactorias. Se corrigió el defecto con malla de polipropileno (6 × 11 cm) en el espacio

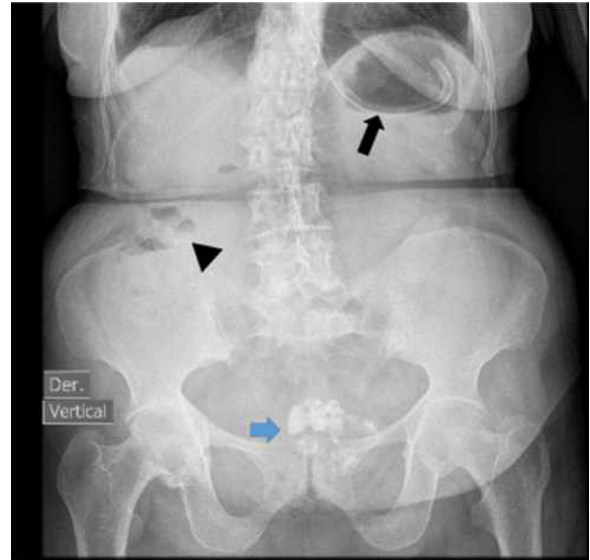


Figura 1 – Radiografía anteroposterior de abdomen en la que se observa sonda en la cámara gástrica (flecha negra) y distribución normal del gas intestinal (punta de flecha). En la pelvis se aprecian calcificaciones inespecíficas (flecha azul).

preperitoneal en forma de tapón al canal, y fascia y piel se suturaron de forma convencional.

La paciente evolucionó satisfactoriamente y fue dada de alta al quinto día posoperatorio.

Discusión

El agujero obturador es una estructura bilateral formada por el pubis y el isquion, y reconocido como el orificio más grande del cuerpo humano. En su parte más craneal se localiza el canal obturador, con unas dimensiones aproximadas de 0.2-0.5 cm de ancho y 2-3 cm de largo, a través del cual discurren la arteria obturatriz con la vena y el nervio correspondientes⁵; es el sitio por el cual emerge la hernia en caso de estar presente.

La hernia del orificio obturador se agrupa en las denominadas «hernias del piso pélvico», entre las que también se encuentran las variedades ciática y perineal, compartiendo las limitaciones diagnósticas por su situación anatómica. Si bien todas son de presentación atípica, la más frecuente de estas es la HO, la cual corresponde al 0.05-1 % de las hernias de pared abdominal⁶.

Dentro de los factores predisponentes para el desarrollo de hernias obturadoras se encuentran el sexo femenino, con una proporción de 9:1^{2,6}, la multiparidad y todas las condiciones clínicas que aumenten la presión intraabdominal⁶. Sin embargo, la emaciación es quizás el factor de riesgo más importante, pues la pérdida severa de peso conlleva la disminución de la grasa preperitoneal que cubre el canal obturador, lo que favorece así la presencia de hernias⁵.

El lado derecho es el más afectado, y se cree que es secundario a la presencia del colon sigmoidees en el lado izquierdo que cubre el foramen obturador, actuando como barrera preventiva de herniación^{5,7}.

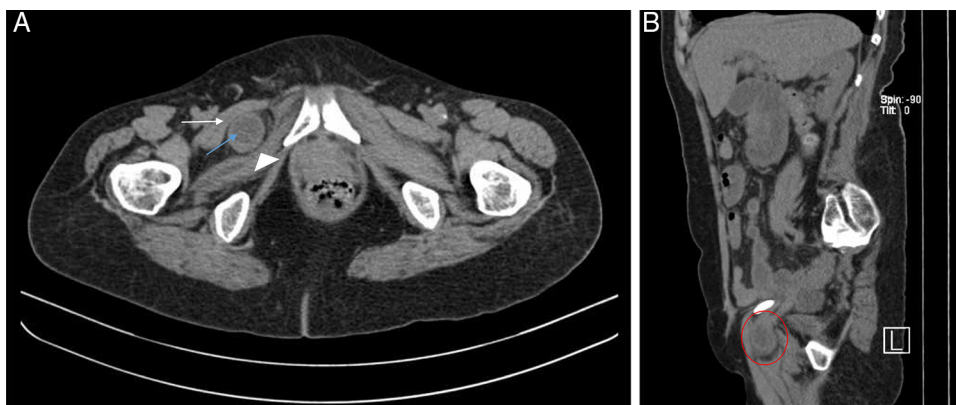

Figura 2 – A. Tomografía axial computarizada de abdomen sin contraste. Se evidencia asa de intestino delgado (flecha azul) entre los músculos pectíneo derecho (flecha blanca) y obturador externo derecho (punta de flecha). Obsérvese el engrosamiento de la pared del asa intestinal herniada. B. Tomografía computarizada (corte sagital) que muestra herniación del intestino delgado por agujero obturador (círculo rojo).

La semiología de la HO es compleja, dada la localización anatómica del defecto herniario (lo que explica la inespecificidad de síntomas y signos). Se menciona que incluso el diagnóstico de esta entidad suele ser intraoperatorio hasta en 2/3 de los afectados³.

El cuadro clínico reportado en la bibliografía corresponde a episodios intermitentes de obstrucción intestinal (90%) en un paciente sin intervenciones quirúrgicas abdominales, sumado a dolor en la cara interna del muslo del lado afectado, que se incrementa con la extensión, la rotación interna y la aducción de la extremidad (signo de Howship-Romberg), y la pérdida del reflejo de los aductores, conocido como el signo de Hannington-Kiff^{5,7}.

En ocasiones, el dolor en la extremidad se confunde con procesos articulares degenerativos propios de la edad o neuralgias⁷, lo cual induce a prolongar el tiempo entre el inicio de los síntomas y su diagnóstico y tratamiento, aumentando de forma proporcional la posibilidad de complicaciones.

En cuanto a las imágenes diagnósticas, se ha descrito que la radiografía demuestra hallazgos inespecíficos de obstrucción de intestino delgado y que puede verse una sombra de gas en el agujero obturador⁸. En nuestro caso, la radiografía de abdomen no mostró signos de obstrucción. Cabe agregar que la radiografía simple de abdomen tiene una sensibilidad del 69% y una especificidad del 57% para diagnóstico de obstrucción intestinal⁹.

El enema con bario o las series de intestino delgado pueden mostrar un asa intestinal en el canal obturador, pero los estudios baritados consumen más tiempo que una tomografía, y en el caso de pacientes con abdomen agudo la presencia de bario en el intestino puede aumentar el riesgo de una cirugía subsiguiente. La ecografía es útil para el diagnóstico, pero es limitada por la relativa inaccesibilidad de esta región a un nivel profundo; además, es un estudio operador dependiente⁸.

La utilización del tac para el diagnóstico de HO se describió inicialmente en 1983. Desde su utilización, el diagnóstico prequirúrgico ha mejorado del 43% al 90%; con este estudio se puede evaluar la presencia de HO y permite, además, descartar otras causas de obstrucción intestinal¹⁰.

En el tac se muestra una masa entre los músculos obturador externo y el pectíneo. La masa puede contener aire, que corresponde al gas intraluminal. Se puede evidenciar dilatación de asas intestinales¹⁰. Hallazgos tomográficos como ascitis, pobre realce de la pared del intestino, engrosamiento de la pared intestinal, aire libre y líquido en el saco herniario evidencian isquemia y pueden complicar el pronóstico¹¹.

En el presente caso se realizó el diagnóstico de HO derecha por tomografía sin contraste, porque la paciente presentaba deterioro de la función renal y se evidenciaron asas intestinales y tejido adiposo entre los músculos pectíneo y obturador. Algunos estudios han demostrado que las tomografías simples aportan una precisión diagnóstica comparable al estudio contrastado en casos de obstrucción del intestino delgado de causa mecánica⁴.

El manejo de la HO es exclusivamente quirúrgico, pero dada la poca frecuencia de esta entidad no existen estudios que permitan recomendar una técnica universal³. Desde la primera publicación sobre corrección de HO en 1851 por Henry Obre¹², existen diversas alternativas para realizar el reparo del defecto en el orificio obturador, teniendo en cuenta que el abordaje y el procedimiento a realizar deben escogerse de acuerdo con la experiencia del cirujano y las condiciones del paciente (que en ocasiones necesitará incluso resección intestinal).

Idealmente debe intentarse un reparo preperitoneal, identificando y reparando de forma simultánea hernias bilaterales o inguinales en caso de encontrarse⁵.

Si bien la laparotomía exploratoria con incisión infraumbilical ha sido la cirugía clásica para la corrección de las HO¹³, con la llegada de la cirugía mínimamente invasiva se presenta la posibilidad de ofrecer esta alternativa de manejo terapéutico considerando las ventajas del menor trauma quirúrgico, el menor tiempo de recuperación posoperatoria y garantizando la seguridad en el procedimiento¹⁴. En una revisión sistemática publicada por Deeba *et al.*¹⁵ se describe cómo en el contexto del paciente ambulatorio la elección (71%) fue el abordaje laparoscópico, con excelentes resultados. Sin embargo, cuando se evalúa el uso de esta técnica en el paciente urgente se prefiere la reducción de la hernia y el reparo con

laparotomía si el cirujano no cuenta con las herramientas necesarias para completar la cirugía por laparoscopia. Por lo anterior, no hay evidencia suficiente que favorezca el abordaje laparoscópico sobre el abordaje abierto convencional⁵.

Con respecto al uso de material protésico frente al reparo primario, debe considerarse el estado de los tejidos locales y el tamaño del defecto para elegir la técnica más adecuada.

Actualmente se encuentran disponibles varias alternativas de mallas a la hora de ser utilizadas en la herniorrafia, y los resultados a largo plazo podrían ser extrapolados de experiencias en las regiones inguinales y en las demás hernias de la pared abdominal¹⁶. En general, se prefieren las mallas sintéticas con adecuada fijación, recordando que su uso en el paciente con peritonitis sigue siendo motivo de controversia³.

La mortalidad puede ser muy alta (como del 25% al 70%) y está directamente relacionada con complicaciones del intestino encarcerado o estrangulado, peritonitis secundaria, filtraciones de la anastomosis intestinal y con las comorbilidades propias de estos pacientes^{6,11,17,18}.

Los casos que no cursan con necrosis intestinal, como es la situación de la paciente presentada, se explican por el compromiso del borde antimesentérico del asa en el contenido herniario (Richter) y por el menor tiempo entre el diagnóstico y el manejo quirúrgico¹⁹.

No existen estudios a largo plazo que permitan determinar tasas de recurrencia, dado que no se realizan imágenes de rutina a los pacientes intervenidos; sin embargo, se han reportado casos de pacientes con HO contralateral al sitio intervenido incluso al año de la herniorrafia, y esto ha llevado a recomendar la evaluación bilateral de los orificios obturadores en el momento de la primera cirugía.

Conclusiones

La HO es una entidad rara de presentación semiológica inespecífica, que supone un reto para el clínico. La realización temprana de una tomografía diagnóstica debe estimular las habilidades del cirujano, quien de acuerdo con su experiencia, su conocimiento y las condiciones del paciente debe elegir la mejor opción terapéutica. Se requiere un alto índice de sospecha clínica para diagnosticar las hernias del orificio obturador. La tomografía abdominal se convierte en una herramienta costo-efectiva para el diagnóstico oportuno de este defecto en la pared abdominal, teniendo en cuenta que el manejo quirúrgico temprano está asociado a menores tasas de morbimortalidad.

Responsabilidades éticas

Protección de personas y animales. Los autores declaran que para esta investigación no se han realizado experimentos en seres humanos ni en animales.

Confidencialidad de los datos. Los autores declaran que han seguido los protocolos de su centro de trabajo sobre la publicación de datos de pacientes.

Derecho a la privacidad y consentimiento informado. Los autores han obtenido el consentimiento informado de los

pacientes y/o sujetos referidos en el artículo. Este documento obra en poder del autor de correspondencia.

Conflicto de intereses

Los autores no presentan conflicto de intereses y cuentan con el consentimiento informado para la publicación del manuscrito.

Agradecimientos

Al Comité de Investigaciones del Hospital Pablo Tobón Uribe, Medellín (Colombia).

BIBLIOGRAFÍA

- Moreno-Egea A, La Calle MC, Torralba-Martínez JA, Cuenca GM, Baena EG, del Pozo P, et al. Obturator hernia as a cause of chronic pain after inguinal hernioplasty: Elective management using tomography and ambulatory total extraperitoneal laparoscopy. *Surg Laparosc Endosc Percutan Tech.* 2006;16:54-7.
- Tokushima M, Aihara H, Tago M, Tomonaga M, Sakanishi Y, Yoshioka T, et al. Obturator hernia: A diagnostic challenge. *Am J Case Rep.* 2014;15:280-3.
- Muñoz-Forner E, García-Botello S, López-Mozos F, Martí-Obiol R, Martínez-Lloret A, Lledó S. Computed tomographic diagnosis of obturator hernia and its surgical management: A case series. *Int J Surg.* 2007;5:139-42.
- Tirumani H, Vassa R, Fasih N, Ojili V. Small bowel obstruction in the emergency department: MDCT features of common and uncommon causes. *Clin Imaging.* 2014;38:580-8.
- Losanoff JE, Richman BW, Jones JW. Obturator hernia. *J Am Coll Surg.* 2002;194:657-63.
- Nasir BS, Zendejas B, Ali SM, Groenewald CB, Heller SF, Farley DR. Obturator hernia: The Mayo Clinic experience. *Hernia.* 2012;16:315-9.
- Tateno Y, Adachi K. Sudden knee pain in an underweight, older woman: Obturator hernia. *Lancet.* 2014;384:206.
- Huang CL, Ng YB, Lin IL, Chen WP, Leung JH. Obturator hernia-Usefulness of CT scan in diagnosis. *Chin J Radiol.* 2005;30:263-7.
- Maglinte DT, Gage N, Harmon H, Kelvin M, Gralfis F, Chernish M. Obstruction of the small intestine: Accuracy and role of CT in diagnosis. *Radiology.* 1993;188:61-4.
- Lin HH, Juan CW, Chew BT, Chao JH. Obturator hernia. *Int J Gerontol.* 2010;4:104-6.
- Goenka AH, Das CJ, Singh KK, Prashad R. Case of the season: Pain and vomiting in an elderly female. *Semin Roentgenol.* 2009;44:218-20.
- García-Santos EP, León-Salinas C, Gil-Rendo A, Sánchez-García S, Muñoz-Atienza V, Ruéscas-García FJ, et al. Hernia obturatriz: encarceración bilateral con obstrucción intestinal simultánea. *Rev Hispanoam Hernia.* 2014;2:13-6.
- Falco E, Celoria G, Nardini A, Saccomani G, Rezac C. A simple technique for obturator hernia repair. *Eur J Surg.* 1997;163:305-6.
- Kim JJ, Jung H, Oh SJ, Lee KH, Park SM, Kim YH, et al. Laparoscopic transabdominal preperitoneal hernioplasty of

- bilateral obturator hernia. *Surg Laparosc Endosc Percutan Tech.* 2005;15:106-9.
15. Deeba S, Purkayastha S, Darzi A, Zacharakis E. Obturator hernias: A review of the laparoscopic approach. *J Minim Access Surg.* 2011;7:201-4.
 16. Sawayama H, Kanemitsu K, Okuma T, Inoue K, Yamamoto K, Baba H. Safety of polypropylene mesh for incarcerated groin and obturator hernias: A retrospective study of 110 patients. *Hernia.* 2014;18:399-406.
 17. Mena A, de Juan A, Larrañaga I, Aguilera A, Fernández de Bobadilla L, Fresneda V. Hernia obturatriz: análisis de nuestra serie y revisión de la enfermedad. *Cir Esp.* 2002;72:67-71.
 18. Hodgins N, Cieplucha K, Conneally P, Ghareeb E. Obturator hernia: A case report and review of the literature. *Int J Surg Case Rep.* 2013;4:889-92.
 19. Shipkov CD, Uchikov AP, Grigoriadis E. The obturator hernia: Difficult to diagnose, easy to repair. *Hernia.* 2004;8:155-7.