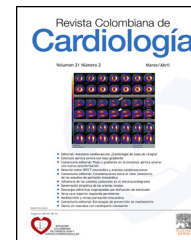



Revista Colombiana de Cardiología

www.elsevier.es/revcolcar



CARDIOLOGÍA DEL ADULTO – PRESENTACIÓN DE CASOS

Cambios electrocardiográficos múltiples en síndrome coronario agudo y enfermedad coronaria grave



Santiago Patiño G. ^{a,b,c}

^a Medicina Interna, Hospital Pablo Tobón Uribe, Medellín, Colombia

^b Servicio de Urgencias, Clínica CardioVID, Medellín, Colombia

^c Departamento de Medicina Interna, Universidad de Antioquia, Medellín, Colombia

Recibido el 13 de enero de 2015; aceptado el 6 de abril de 2015

Disponible en Internet el 23 de mayo de 2015

PALABRAS CLAVE

Bloqueo de rama;
Enfermedad coronaria;
Infarto agudo de miocardio

KEYWORDS

Bundle-branch block;
Coronary disease;
Myocardial infarction

Resumen

Objetivo: Presentar el electrocardiograma de un paciente con hallazgos múltiples en el síndrome coronario agudo y la enfermedad coronaria grave.

Métodos: Presentación de un caso con antecedentes y el cuadro clínico de ingreso, el manejo instaurado y el desenlace.

Resultados y conclusiones: Las manifestaciones electrocardiográficas del síndrome coronario agudo y la enfermedad coronaria grave van más allá de los cambios en el segmento ST y la T; cambios en la onda P y en la morfología del QRS también son indicativos de mal pronóstico.

© 2015 Sociedad Colombiana de Cardiología y Cirugía Cardiovascular. Publicado por Elsevier España, S.L.U. Este es un artículo Open Access bajo la licencia CC BY-NC-ND (<http://creativecommons.org/licenses/by-nc-nd/4.0/>).

Multiple electrocardiographic changes in acute coronary syndrome and severe coronary artery disease

Abstract

Aim: To present the electrocardiogram of a patient with multiple manifestations in the context of acute coronary syndrome and severe coronary heart disease.

Methods: Case report including past history, clinical presentation, treatment and outcome.

Results and conclusions: Electrocardiographic manifestations in acute coronary syndrome and severe coronary heart disease is beyond ST and T changes; P wave changes and in the QRS wave morphology are indicative of worst prognosis.

© 2015 Sociedad Colombiana de Cardiología y Cirugía Cardiovascular. Published by Elsevier España, S.L.U. This is an open access article under the CC BY-NC-ND license (<http://creativecommons.org/licenses/by-nc-nd/4.0/>).

Correos electrónicos: Santiago.patino@udea.edu.co, drsapg@gmail.com

<http://dx.doi.org/10.1016/j.rccar.2015.04.001>

0120-5633/© 2015 Sociedad Colombiana de Cardiología y Cirugía Cardiovascular. Publicado por Elsevier España, S.L.U. Este es un artículo Open Access bajo la licencia CC BY-NC-ND (<http://creativecommons.org/licenses/by-nc-nd/4.0/>).

Introducción

La enfermedad coronaria y su manifestación aguda el infarto agudo del miocardio es la primera causa de mortalidad en Colombia y en el mundo¹. A todo paciente que consulta por dolor torácico es necesario realizarle un electrocardiograma (EKG) en los primeros cinco minutos de la atención en búsqueda de cambios en el segmento ST y de esta forma definir si el paciente requiere una estrategia de revascularización emergente². Sin embargo, los cambios en el ST no son los únicos que pueden evidenciarse en el EKG en el contexto de síndrome coronario agudo. El presente artículo tiene como objetivo presentar un caso de un paciente que ingresa por dolor torácico con múltiples cambios electrocardiográficos, enfermedad coronaria grave y desenlace fatal.

Reporte de un caso

Se trata de un hombre de 58 años de edad con antecedentes de IAMST anterior en 1997, el cual fue revascularizado percutáneamente, quien ingresa por una semana de disnea de esfuerzos y edemas. Tres días antes presentó dolor anginoso y 12 horas antes un episodio de similares características de 30 minutos en reposo. Al examen físico presentó FC 80 lpm, FR 17 rpm y PA 100/60 mmHg, ingurgitación yugular a 45°, crépitos y edemas. El EKG (fig. 1), demostró signos de anomalía auricular izquierda, desviación del eje a la derecha y bloqueo de rama derecha así como elevación del segmento ST en aVR y V1; cambios nuevos con respecto al electrocardiograma poscoronariografía de 1997 (fig. 2). Se inició manejo para infarto agudo del miocardio. Su Tnl reportó 21,6 ng/dL y la ecocardiografía FE 25% con trastornos segmentarios de la contractilidad. Se realizó una coronariografía encontrándose lesiones del 99% en la arteria descendente anterior proximal (ADA), mayores del 90% en la arteria circunfleja (ACx), las tres ramas diagonales y la obtusa marginal y oclusión crónica de la coronaria derecha. Durante el procedimiento presentó paro cardiorrespiratorio con reanimación fallida.

Tabla 1 Hallazgos electrocardiográficos diferenciales en compromiso de ADA proximal y eje desviado a la derecha

Compromiso de ADA proximal

- Elevación del segmento ST en aVR
- Depresión del segmento ST en V5
- Elevación del segmento ST en V1 > 2.5 mm
- Depresión del segmento ST en las derivaciones inferiores
- Depresión del ST en III > II
- Bloqueo de rama derecha del Haz de His
- Síndrome de Wellens

Eje desviado a la derecha

- Hipertrofia ventricular derecha
- Hemibloqueo de fascículo posterior
- Neuropatías agudas y crónicas
- Extrasistolia ventricular
- Intoxicación por bloqueadores de los canales de sodio
- Infarto de la cara lateral

Discusión

En los servicios de urgencias es necesario familiarizarse con los cambios electrocardiográficos de la enfermedad coronaria aguda. Se debe reconocer la elevación del segmento ST (como se evidencia en el presente caso con la elevación del ST en aVR y V1 en el contexto de oclusión de ADA proximal) pero hay otros hallazgos que vale la pena resaltar.

La anomalía auricular izquierda se ha descrito como predictor de disfunción ventricular izquierda en el infarto agudo del miocardio³. En este caso, la presencia de una P de más de 100 mseg de duración, bimodal, con una separación mayor de 40 mseg en DII y una fuerza de P terminal en V1 de $-0,04 \text{ mm} \cdot \text{seg}$ [índice de Morris positivo]⁴ son indicadores de anomalía auricular izquierda.

La enfermedad de ADA proximal puede manifestarse de múltiples formas en el electrocardiograma⁵⁻⁹ (tabla 1), sin embargo, estos hallazgos pueden verse modificados y/o alterados en presencia de la enfermedad coronaria de tres vasos⁷. En este paciente, se puede observar la elevación

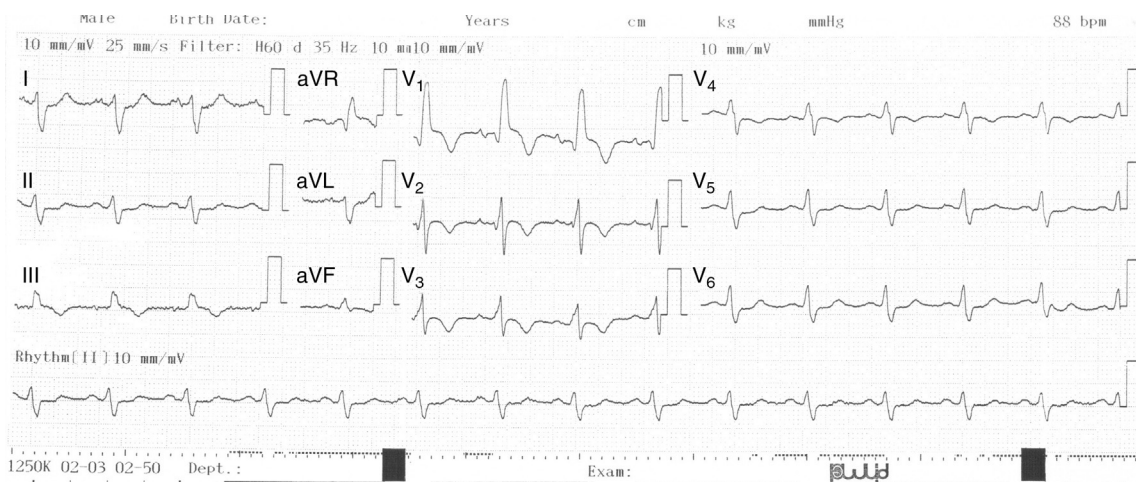


Figura 1 Elevación discreta del ST en V1 y aVR, índice de Morris positivo, eje desviado a la derecha (rS en DI y aVL) y bloqueo de rama.

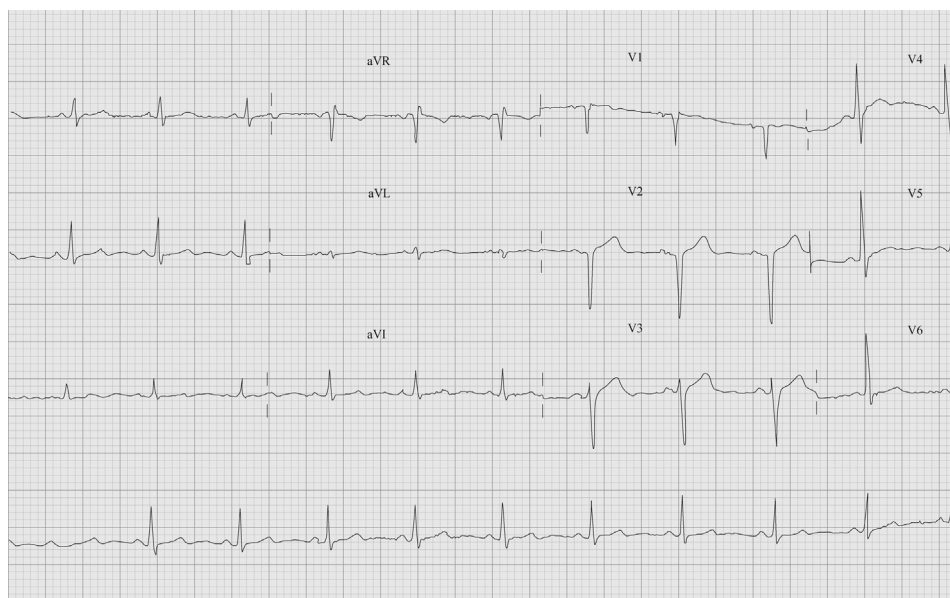


Figura 2 Electrocardiograma poscoronariografía de 1997. Presencia de QS en V1-V2, sin otros hallazgos anormales.

segmento ST en aVR y V1. De forma llamativa, aunque hay depresión del ST en la cara inferior, esta no es mayor en DIII sino que existe elevación en esta derivada acompañado de depresión del ST en DII posiblemente por el compromiso crítico de la ACx.

La desviación del eje a la derecha tiene varias causas (tabla 1)¹⁰. En este caso en particular, la explicación más probable está dada por el gran compromiso de la ACx que disminuye las fuerzas de la pared lateral baja. El bloqueo de rama derecha en el contexto de infarto anterior suele ser marcador de mayor compromiso miocárdico¹¹. En este EKG, se cumplen tres de los cuatro criterios propuestos para bloqueo de rama derecha: a) QRS > 120 mseg, b) R > S en DI y c) tiempo de pico a la R mayor de 50 mseg en V1¹². El patrón de qR en V1 probablemente se explica por infarto septal o anteroseptal.

Aunque se consideró la presencia de bloqueo fascicular septal dadas las fuerzas anteriores prominentes, alteraciones de la onda T y onda Q en las derivaciones precordiales medias y/o derechas; aquí las fuerzas anteriores prominentes se dirigen hacia adelante (anterior) y a la derecha (R de V1 > R de V2) y hay un QRS > 120 mseg como hallazgo de bloqueo completo de rama derecha que explica la R prominente en V1-V2. En el bloqueo fascicular septal, el cual se ha descrito como manifestación de enfermedad coronaria grave, las fuerzas anteriores prominentes se dirigen hacia adelante y a la izquierda y hay ausencia de otras causas de R prominente¹³.

Conclusiones

Los hallazgos electrocardiográficos en un paciente con infarto agudo del miocardio y la enfermedad coronaria grave en el servicio de urgencias van más allá del segmento ST y son indicativos de grave pronóstico en el paciente.

Responsabilidades éticas

Protección de personas y animales. El autor declara que para esta investigación no se han realizado experimentos en seres humanos ni en animales.

Confidencialidad de los datos. El autor declara que en este artículo no aparecen datos de pacientes

Derecho a la privacidad y consentimiento informado. El autor declara que en este artículo no aparecen datos de pacientes.

Conflicto de intereses

El autor declara no tener ningún conflicto de intereses.

Bibliografía

1. Departamento Administrativo Nacional de Estadística (DANE). Defunciones, por grupos de edad y sexo, según lista de causas agrupadas 6/67 CIE -10 de OPS [Internet]. Departamento Administrativo Nacional de Estadística (DANE). [citado 25 Mar 2015]. Disponible en: http://www.dane.gov.co/files/investigaciones/poblacion/defunciones/defun_2014/Cuadro5_jul31.xls
2. Centro Nacional de Investigación y Tecnologías en Salud CINETS. Guía de Práctica Clínica (GPC) para el Síndrome Coronario Agudo [Internet]. Ministerio de Salud y Protección Social. [citado 25 Mar 2015]. Disponible en: <http://gpc.minsalud.gov.co/guias/Pages/Gu%C3%ADa-s%C3%ADndrome-coronario-agudo.aspx>
3. Mehta A, Jain AC, Mehta MC, Billie M. Left atrial abnormality in acute myocardial infarction. *Am J Cardiol.* 1997;79(6):807-11.
4. Morris JJ, Estes EH, Whalen RE, Thompson HK, McIntosh HD. P-Wave analysis in valvular heart disease. *Circulation.* 1964;29(2):242-52.
5. Aygul N, Ozdemir K, Tokac M, Aygul MU, Duzenli MA, Abaci A, et al. Value of lead aVR in predicting acute occlusion

- of proximal left anterior descending coronary artery and in-hospital outcome in ST-elevation myocardial infarction: an electrocardiographic predictor of poor prognosis. *J Electrocardiol.* 2008;41(4):335–41.
6. Kosuge M, Kimura K, Ishikawa T, Endo T, Shigemasa T, Sugiyama M, et al. Electrocardiographic criteria for predicting total occlusion of the proximal left anterior descending coronary artery in anterior wall acute myocardial infarction. *Clin Cardiol.* 2001;24(1):33–8.
 7. Neeland IJ, Sulistio MS, Stoller DA, de Lemos JA, Atkins JM, McGuire DK. Electrocardiographic patterns of proximal left anterior descending artery occlusion in ST-elevation myocardial infarction may be modified by 3-vessel coronary artery disease. *J Electrocardiol.* 2012;45(3):272–6.
 8. Tamura A, Kataoka H, Mikuriya Y, Nasu M. Inferior ST segment depression as a useful marker for identifying proximal left anterior descending artery occlusion during acute anterior myocardial infarction. *Eur Heart J.* 1995;16(12):1795–9.
 9. Yalcinkaya E, Celik M. Electrocardiographic criteria of proximal left anterior descending artery occlusion: sign of de Winter or Wellens? *Am J Emerg Med.* 2014;32(5):469.
 10. Harrigan RA, Jones K. Conditions affecting the right side of the heart. *BMJ.* 2002;324(7347):1201–4.
 11. Arslan U, Balcioğlu S, Tavil Y, Ozdemir M, Cengel A. Clinical and angiographic importance of right bundle branch block in the setting of acute anterior myocardial infarction. *Anadolu Kardiyol Derg AKD.* 2008;(2):123–7.
 12. Surawicz B, Childers R, Deal BJ, Gettes LS, Bailey JJ, Gorgels A, et al. AHA/ACCF/HRS recommendations for the standardization and interpretation of the electrocardiogram: part III: intraventricular conduction disturbances: a scientific statement from the American Heart Association Electrocardiography and Arrhythmias Committee, Council on Clinical Cardiology; the American College of Cardiology Foundation; and the Heart Rhythm Society. Endorsed by the International Society for Computerized Electrocardiology. *J Am Coll Cardiol.* 2009;53(11):976–81.
 13. Uchida A, Moffa P, Riera A, Ferreria B. Exercise-induced left septal fascicular block: an expression of severe myocardial ischemia. *Indian Pacing Electrophysiol J.* 2006;6:135–8.