

## Neumonía y neumotórax espontáneo por tuberculosis

### Pneumonia and spontaneous pneumothorax due to tuberculosis

MARÍA FERNANDA ÁLVAREZ, JUAN DAVID RAMÍREZ QUINTERO, SERGIO ANDRÉS MEJÍA • MEDELLÍN (COLOMBIA)

#### Resumen

La neumonía por tuberculosis es un diagnóstico difícil de hacer, dado que no es considerado un germen común y su presentación clínica suele ser más subaguda o crónica, no obstante en el trabajo realizado por Vélez et al, en la ciudad de Medellín, se encontró que hasta 2.9% de las neumonías estudiadas fueron por tuberculosis, lo cual no es un porcentaje despreciable. A continuación presentamos dos casos de neumonía por tuberculosis de difícil diagnóstico, llamativos dada la evolución y presentación inusual y con los cuales queremos nuevamente llamar la atención como diagnóstico diferencial en pacientes que no responden al tratamiento de neumonía. (*Acta Med Colomb 2016; 41: 62-66*).

**Palabras clave:** tuberculosis, neumonía, tuberculosis primaria, VIH/Sida, inmunosupresión, neumotórax.

#### Abstract

Tuberculosis pneumonia is difficult to diagnose, since it is not considered a common germ and its clinical presentation is often more subacute or chronic; however, in the work of Vélez et al. in the city of Medellín, it was found that up to 2.9% of pneumonias studied were caused by tuberculosis which is not a negligible percentage. Two cases of tuberculosis pneumonia difficult to diagnose are presented, which are striking given the evolution and unusual presentation and with which we again call attention as a differential diagnosis in patients who do not respond to treatment of pneumonia. (*Acta Med Colomb 2016; 41: 62-66*).

**Keywords:** tuberculosis, pneumonia, primary tuberculosis, HIV / AIDS, immunosuppression, pneumothorax.

Dres. María Fernanda Álvarez y Sergio Andrés Mejía Quintero: Residentes de Medicina Interna, Universidad Pontificia Bolivariana; Dr. Juan David Ramírez: Especialista en Medicina Interna, Hospital Pablo Tobón Uribe. Medellín (Colombia).

Correspondencia. Dra. María Fernanda Álvarez. Medellín (Colombia).

E-mail: mariafda\_12@me.com

Recibido: 16/III/2015 Aceptado: 27/VII/2015

#### Introducción

*Mycobacterium tuberculosis* es inhalada de núcleos de gotas que están suspendidas en el aire, estos núcleos contienen uno a tres organismos que están distribuidos en áreas bien ventiladas del pulmón, especialmente en la periferia de la mitad de los campos pulmonares.

Las características clínicas de la infección inicial suelen ser mínimas, de hecho muchos pacientes son asintomáticos. Cuando hay síntomas los más comunes son tos y disnea, el dolor torácico es ocasional, además pueden presentar quejas sistémicas, malestar, fiebre, entre otros. Muchos rayos x pueden ser normales y cuando hay alteraciones pueden ser tan vagas como infiltrados periféricos o adenopatías, puede haber derrame pleural, sin otras anomalías en la placa (1).

El diagnóstico de neumonía aguda por tuberculosis (TB) es difícil y en muchos casos tardíos por confundirse con una

neumonía adquirida en la comunidad (NAC) o asociada al cuidado de la salud, llevando esto a estancias más prolongadas, uso de múltiples antibióticos y en ocasiones mayores complicaciones en el paciente.

#### Caso N° 1

Paciente de 29 años, antecedentes personales de VIH/Sida, diagnosticado en febrero de 2014, carga viral en el momento del ingreso de 907 000 copias/mL, CD4 79 mm<sup>3</sup>, venía en tratamiento con tenofovir, emtricitabina, efavirenz. Antecedente de linfoma plasmablastico estadio IV, en quimioterapia con CHOP+ metotrexate + citarabina intratecal (1 ciclo en febrero, 2 ciclo en abril), síndrome de Evans, enfermedad renal crónica con proteinuria en rango nefrótico probable nefropatía asociada a VIH versus compromiso por linfoma. En tomografías realizadas en marzo

de 2014, nódulos pulmonares, el paciente fue evaluado por neumología quien consideró que no requería otros estudios, sólo seguimiento. Como oportunista había cursado con una candidiasis esofágica que había sido adecuadamente tratada.

Consulta por un día de evolución de malestar general, mialgias, fiebre objetiva con escalofrío, tos seca, sin otros síntomas a la revisión por sistemas. Al examen físico de ingreso con pulso 120 lpm, presión arterial 90/60 mmHg, temperatura 39°C, mucosas secas, cuello con adenopatías móviles, sin signos inflamatorios, conjuntivas pálidas, murmullo vesicular disminuido sin sobreagregados. No lesiones en piel, gases con alcalosis respiratoria, lactato normal, hiponatremia leve, anemia, no neutrofilia.

Se realiza tomografía de alta resolución en la que se encuentra pequeña zona de consolidación hacia el segmento posterior del lóbulo inferior izquierdo (Figura 1), se hace diagnóstico de neumonía y se inicia manejo con piperacilina/tazobactam. Tres días después del ingreso el paciente persiste febril, sin descenso de reactantes, por lo cual se considera la posibilidad de un germen resistente y dado el antecedente de inmunodeficiencia se solicita lavado broncoalveolar,

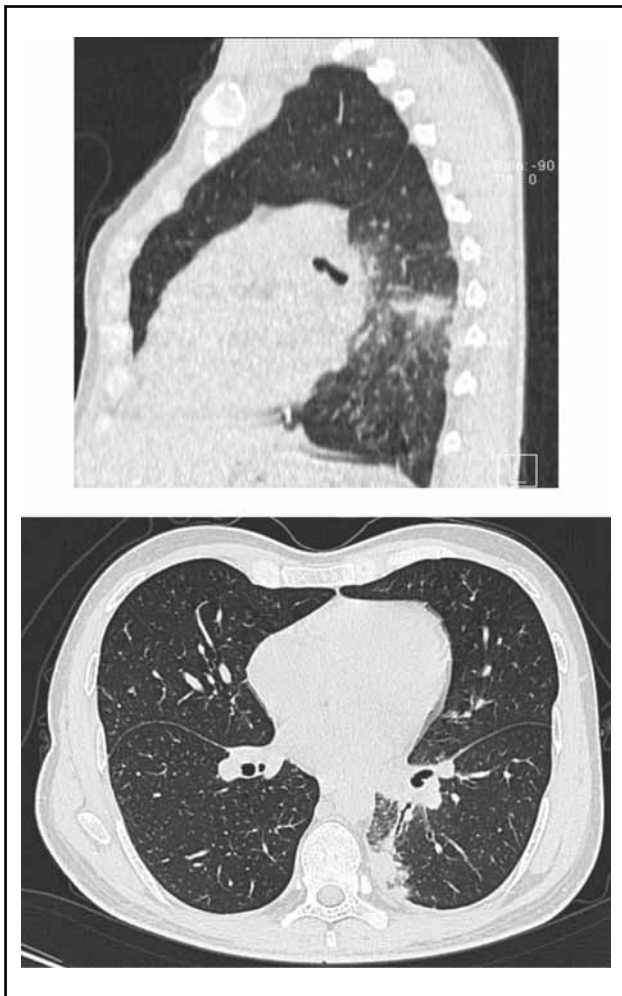


Figura 1. Consolidación de lóbulo inferior izquierdo en el segmento posterior.

el cual muestra predominio linfocítico, con tinción para bacilos ácido alcohol resistentes (BAAR) negativa. Dada la persistencia de la fiebre, sin aislamiento de germen se amplía espectro antibiótico a carbapenem y se solicita rayos x para descartar complicación.

Es valorado por infectología que considera buscar oportunista (*aspergillus*, histoplasmosis), en caso de no hallazgos biopsia abierta de lesiones.

El día 10 por persistencia de la fiebre se suspende meropenem, pensando en etiología no infecciosa de su enfermedad, más dado que en lavado broncoalveolar (LBA) que se había realizado el líquido era de predominio linfocítico. Al día siguiente el paciente se deteriora, teniendo ya látex para criptococo negativo, antígeno urinario para histoplasma negativo y PCR para tuberculosis (TB) en LBA negativo se reinicia cubrimiento para piógenos y dentro de ellos se considera *Staphylococcus aureus* meticilino resistente (SAMR) por la poca respuesta y el deterioro del paciente, por lo que se cubre con linezolid para disminuir la toxicidad causada por vancomicina en paciente con nefropatía de base. Se hace tomografía de tórax simple de control que muestra aumento de la neumonía con signos de hepatización, tiene aspecto de masa, adenopatías en hilio izquierdo, conglomerado subcarinal importante, ganglios perivasculares y mínimo derrame pleural.

El paciente mejora un poco tras el inicio de linezolid-meropenem, pero ante la incertidumbre diagnóstica se solicita biopsia guiada por imágenes. Cuatro días después del inicio de linezolid el paciente deja de hacer picos febriles e igualmente llega biopsia que muestra necrosis con granuloma pobremente formado configurando un diagnóstico de neumonía aguda con necrosis, coloración para BAAR positivo. Se inicia tratamiento anti TB y se comprueba sensibilidad a tratamiento de primera línea, con lo cual el paciente evoluciona satisfactoriamente.

## Caso N° 2

Masculino, 57 años, natural y residente zona rural de Antioquia, viaja con regularidad a Medellín. Con antecedentes patológicos de hipertensión arterial en tratamiento y consumo de alcohol cada fin de semana hasta la embriaguez, sin otros de importancia. Consulta por 20 días de evolución de dolor en hemitórax izquierdo, de inicio súbito, exacerbado por los movimientos respiratorios asociado a aparición progresiva de disnea. Posteriormente fiebre subjetiva sin un patrón definido por lo que consulta a hospital local donde se administra tratamiento sintomático con mejoría transitoria. Al día siguiente ante la persistencia de los síntomas y la aparición de forúnculos en cara y tórax decide consultar a otra institución. En la evaluación se evidenció radiografía de tórax con opacidades retrocardiacas, derrame pleural y neumotórax izquierdo (Figura 2); por lo que solicitan tomografía computarizada que demuestra consolidación en lóbulo inferior izquierdo y confirma los demás hallazgos descritos en la radiografía (Figura 3).

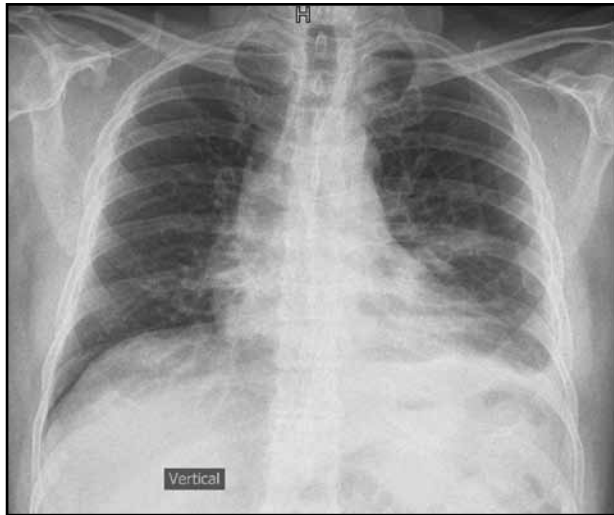


Figura 2. Radiografía de tórax: neumotórax izquierdo.

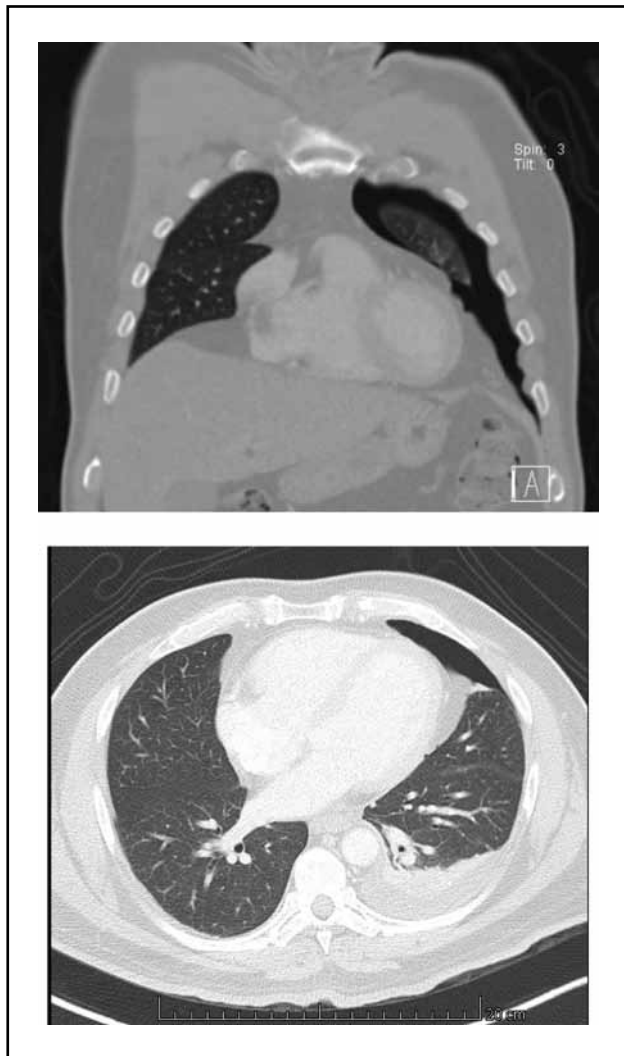


Figura 3. Corte coronal y axial de neumotórax izquierdo y consolidación basal izquierda.

Se consideró inicialmente neumonía adquirida en la comunidad y como posible etiología *S. aureus* para lo que se inició tratamiento empírico de amplio espectro. Se realizó toracentesis izquierda con colocación de catéter de drenaje, obteniendo líquido pleural con características de exudado linfocítico. Al día siguiente en radiografía de control se documentó neumotórax derecho, del cual no se tenía causa clara y por el que cirugía de tórax instauró sonda de toracostomía derecha. Los estudios microbiológicos incluyendo serología para VIH, hemocultivos, cultivos para aerobios en líquido pleural fueron negativos.

Ante la ausencia de aislamientos microbiológicos y la afectación del parénquima pulmonar, se solicitó broncoscopia donde se observó pequeña lesión exofítica, irregular en lóbulo superior derecho, con leve eritema y edema de la mucosa bronquial de la llingula. En la histología de esta lesión se describió un granuloma epitelioides con necrosis de caseificación. Adicionalmente, en la citología del lavado broncoalveolar se observó un bacilo ácido alcohol resistente por lo que se decidió iniciar tratamiento tetraconjugado. La evolución clínica fue satisfactoria y se lograron retirar sondas a tórax.

### Discusión

La presentación aguda de TB puede ser resultado de una infección primaria, reactivación de TB latente o ruptura de nódulos linfáticos. Puede mimetizar una neumonía bacteriana clásica o enmascarar una neumonía atípica con tos no productiva y sintomatología sistémica. Generalmente la TB se desprecia como causa de neumonía adquirida en la comunidad (NAC), particularmente cuando se presenta de forma muy aguda (1). Sin embargo, la incidencia de TB entre los pacientes con NAC puede ser tan alta como un 35% dependiendo de la serie revisada y tiende a ser más alta en el subgrupo de pacientes VIH positivo (2). Específicamente en nuestro país, la serie del doctor Lázaro Vélez y colaboradores encontró que hasta 2.9% de las NAC son secundarias a TB (3). Adicionalmente, la falla respiratoria por TB en neumonía aguda es cercana a 1.5% (4).

Debido a que es despreciada como causa de NAC, el diagnóstico de la neumonía tuberculosa aguda suele ser tardío, a tal punto que en una revisión de neumonía por TB no sospechada, el 60% de los casos fueron reportados después de la muerte del paciente y 92% de los pacientes eran ancianos. Llamativamente la mayoría de los pacientes no pertenecían a poblaciones que tradicionalmente se consideran en riesgo de TB pulmonar. Gran parte de los pacientes vivía lejos de la ciudad, tenía póliza médica y sólo la mitad tenía algún problema de inmunidad.

Por otro lado en un estudio realizado en el Hospital Nacional Dos de Mayo en Lima durante 1998, en el cual se pretendía encontrar las diferencias en la neumonía neumocócica y la secundaria a TB se evidenció que el comportamiento era muy similar y que sólo algunos pacientes manifestaban un cuadro de mayor duración y pérdida de peso en la neumonía por TB (5).

Siguiendo esta misma línea en un estudio retrospectivo realizado en Taiwán, de pacientes con tuberculosis de lóbulo inferior del pulmón, pareado con pacientes con TB de lóbulos superiores encontraron que muchos pacientes habían sido tratados como neumonías y que en la mayoría de las ocasiones se llegó al diagnóstico por falta de respuesta al tratamiento y, adicionalmente, el grupo control tenía menos cavitaciones. Llamativamente el diagnóstico tardío no aumentó la mortalidad en estos pacientes. En este estudio debido a las similitudes con una neumonía de lóbulo inferior y a la incidencia mayor de TB comparada con el resto de los estudios, recomiendan que todos los pacientes con neumonía sean estudiados para TB (6).

En un estudio retrospectivo realizado en 1994 durante la temporada de peregrinación a La Meca, se encontró que en este momento específico de tiempo como un acontecimiento especial la neumonía tuberculosa era una causa frecuente de ingreso hospitalario. Adicionalmente, describen que la presentación es indistinguible de una neumonía bacteriana tanto a nivel radiológico como clínico, llegando a ser multilobar hasta en 15% de los casos y en 54% de lóbulo inferior (7).

En el servicio de medicina del Hospital Arzobispo Loayza de Lima-Perú, analizaron los casos de 20 mujeres adultas con neumonía tuberculosa con el fin de encontrar las diferencias entre la neumonía por TB y por otros agentes infecciosos y se llegó a la conclusión que la neumonía por TB era una enfermedad predominante de sujetos menores de 35 años, con tiempo de enfermedad promedio de cuatro semanas y su localización más común en el campo pulmonar inferior, las características que permiten diferenciarla de la neumonía bacteriana son el tiempo de enfermedad de 15 días, anorexia, pérdida de peso marcado, anemia, historia de contacto tuberculoso, hallazgos radiográficos que acompañan a la consolidación pulmonar como la presencia de infiltrado apical, granulias y diseminación broncogénica, poca respuesta al tratamiento y estancias más prolongadas (8). Lo anterior aunque útil no está presente en todos los pacientes y algunas de ellas no ayudan a hacer el diagnóstico temprano, especialmente en los pacientes que se presentan antes de los 15 días.

Otro escenario importante a tener en cuenta es el TB superpuesta a una neumonía bacteriana asociada al cuidado de la salud, más teniendo en cuenta que los pacientes VIH suelen tener contacto con el ámbito hospitalario de forma frecuente. Hay pocos artículos que analizan este hecho, pero en una serie brasileña encontraron que los pacientes, con dicho diagnóstico tenían más ingresos a la unidad de cuidados intensivos, mayor riesgo de falla respiratoria y hospitalizaciones más prolongadas (9).

Hacer un diagnóstico adecuado es fundamental para guiar la terapia, el uso de fluoroquinolonas en pacientes con neumonía debe ser estrictamente seleccionado, dado que un curso de 13 días de estos agentes como monoterapia en un paciente con TB puede llevar a resistencia, generando un gran problema de salud pública, puesto que son el pilar

en el tratamiento de la tuberculosis multidrogorresistente y podría llevar a la selección de cepas extremadamente resistentes (10).

Además del llamado a no desestimar la posibilidad de tuberculosis pulmonar en el escenario de neumonía adquirida en la comunidad en nuestro país, el caso clínico número dos nos sugiere sospechar la posibilidad de neumotórax espontáneo en pacientes con tuberculosis pulmonar que desarrollen en forma abrupta incremento de la disnea o dolor torácico.

Se estima que 0.6-1.4% de los pacientes con tuberculosis pulmonar activa presentan neumotórax espontáneo (12). Estos guarismos no son despreciables si se tiene en cuenta que la incidencia de la enfermedad en Colombia es de 25 casos por cada 100 habitantes (13). De los neumotórax asociados con tuberculosis, 45% se explica por infección activa, mientras que 55% se debe a las secuelas de fibrosis y destrucción parenquimatosa por enfermedad previa (14).

Lo más inusual de la presentación clínica de nuestro paciente fue el compromiso bilateral por neumotórax que se ve sólo en 4% de los casos; así mismo la edad fue un poco mayor a la mediana de los reportes de caso donde es más frecuente en menores de 30-45 años. Por lo demás se ubica dentro de las características habituales reportadas: 90% de los casos se presenta en hombres, los síntomas más frecuentes son disnea, tos, expectoración y dolor pleurítico; 36% tienen derrame pleural asociado (15). Hasta 44% de los neumotórax en relación con tuberculosis pulmonar activa se presentan no al momento del diagnóstico sino que se desarrollan en el tiempo cuando ya se ha iniciado la terapia antituberculosa (16).

En el caso que reportamos el mecanismo del neumotórax derecho no queda claro, pues el aspecto radiológico del parénquima pulmonar era normal; en 70% de las imágenes hay compromiso por infiltrados y se aprecia algún grado de destrucción del parénquima pulmonar en 80% (16). En los casos de fibrosis pulmonar por tuberculosis, el neumotórax se presenta por la ruptura de bulas subpleurales, mientras que en los casos de infección activa se debe a la necrosis caseosa con formación de fístulas broncopleurales o a la apertura de una cavitación al espacio pleural.

La evolución de nuestro paciente fue muy favorable luego del drenaje que es la piedra angular del tratamiento del neumotórax. El tubo de toracostomía es suficiente en 85% de los casos; el 15% restante requiere manejo quirúrgico adicional como segmentectomía pulmonar o neumonectomía. La mediana del tiempo de drenaje es más prolongada que en los casos de los casos de neumotórax espontáneo idiopático, 13 versus 3-5 días, por lo que se recomienda prudencia antes de considerar manejo quirúrgico. En los casos de recurrencia que se presentan en 20% nuevamente la toracostomía es la primera elección. La falla terapéutica en el tratamiento de la infección es de 6% (15, 16). Se menciona que el pronóstico vital ha mejorado con respecto a los reportes históricos (17); es favorable en la mayoría de los casos con supervivencia de 85% a cinco años.

## Conclusiones

Tuberculosis puede ser una causa de NAC, para lograr hacer el diagnóstico correcto es importante buscar hallazgos adicionales en la radiografía, especialmente el lugar de presentación en la parte superior del lóbulo inferior. Tener en cuenta que en los pacientes que fallan al tratamiento para NAC debe buscarse como causa de fracaso, TB como un posible agente etiológico (11). En los pacientes con VIH la presentación puede ser atípica y de mayor dificultad el diagnóstico, como sucedió en nuestro paciente, en quien sólo finalmente por biopsia se pudo llegar al diagnóstico.

Adicionalmente, la TB no es sólo causa de neumonía aguda, es importante también considerarla frente a la presencia de neumotórax sin etiología documentada, pues aunque el manejo quirúrgico con toracostomía es la piedra angular del tratamiento, la terapia antituberculosa debe ser instaurada lo antes posible.

## Declaración de conflictos de intereses

Los autores de este artículo declaran no tener conflicto de intereses

## Referencias

- Schlossberg D. Acute Tuberculosis. *Infect Dis Clin North Am.* 2010 Mar; **24** (1): 139–46.
- Nyamande K, Lalloo UG, John M. TB presenting as community-acquired pneumonia in a setting of high TB incidence and high HIV prevalence. *Int J Tuberc Lung Dis Off J Int Union Tuberc Lung Dis.* 2007 Dec; **11**(12): 1308–13.
- Vélez L, Rueda Z, Aguilar Y, Rojas E, Arroyave M, Segura A, et al. NAC en Medellín, 2005-2006: alta frecuencia de bacterias atípicas y virus respiratorios. *Rev Colomb Neumol.* 2007; **19**: 154.
- Pinto LM, Shah AC, Shah KD, Udwardia ZF. Pulmonary tuberculosis masquerading as community acquired pneumonia. *Respir Med CME.* 2011; **4**(3): 138–40.
- Gregorio Ortiz JAC. Manifestaciones Clínicas de la neumonía tuberculosa. *Boletín Soc Peru Med Interna [Internet].* 1998 [cited 2014 Dec 29];11(1). Available from: <http://sisbib.unmsm.edu.pe/bvrevistas/spmi/v11n1/manifest.htm>
- Wang JY, Hsueh PR, Lee CH, Chang HC, Lee LN, Liaw YS, et al. Recognising tuberculosis in the lower lung field: an age- and sex-matched controlled study. *Int J Tuberc Lung Dis Off J Int Union Tuberc Lung Dis.* 2006 May; **10**(5): 578–84.
- Alzeer A, Mashlah A, Fakim N, Al-Sugair N, Al-Hedaithy M, Al-Majed S, et al. Tuberculosis is the commonest cause of pneumonia requiring hospitalization during Hajj (pilgrimage to Makkah). *J Infect.* 1998 May; **36**(3): 303–6.
- Gutiérrez C. J, Zamudio R. S. Neumonía tuberculosa: Reporte de 20 casos y estudio caso-control. *Acta Med Peru.* 2001 Apr; **18**(1): 5–11.
- Feng J-Y, Fang W-F, Wu C-L, Yu C-J, Lin M-C, Ku S-C, et al. Concomitant Pulmonary Tuberculosis in Hospitalized Healthcare-Associated Pneumonia in a Tuberculosis Endemic Area: A Multi-center Retrospective Study. *PLoS ONE [Internet].* 2012 May 22 [cited 2015 Feb 6];7(5). Available from: <http://www.ncbi.nlm.nih.gov/pmc/articles/PMC3358294/>
- Ginsburg AS, Woolwine SC, Hooper N, Benjamin WH, Bishai WR, Dorman SE, et al. The rapid development of fluoroquinolone resistance in M. tuberculosis. *N Engl J Med.* 2003 Nov 13; **349** (20):1977–8.
- Kunimoto D, Long R. Tuberculosis: still overlooked as a cause of community-acquired pneumonia--how not to miss it. *Respir Care Clin N Am.* 2005 Mar; **11** (1): 25–34.
- Carrillo L, Pintado S, Cueva L. Neumotórax espontáneo secundario a tuberculosis pulmonar activa de reciente diagnóstico. *An Fac med.* 2010; **71** (3): 201-5.
- Plan Estratégico Colombia libre de tuberculosis 2010-2015 Para la Expansión y Fortalecimiento de la Estrategia Alto a la TB. Ministerio de la Protección Social. ISBN 978-958-8472-09-6
- Freixinet JL, Caminero JD, Marchena J, Rodríguez PM, Casimiro JA, Hussein M. Spontaneous pneumothorax and tuberculosis: long-term follow-up. *Eur Respir J.* 2011; **38**: 126–131.
- Shamaei M, Tabarsi P, Pojhan S, Ghorbani L, et al. Tuberculosis-Associated Secondary Pneumothorax: A retrospective study of 53 patients. *Respir Care.* 2011; **56** (3): 298–302.
- Simsek A, Guler M, Celenek Ergunden H, Ofluoglu R, Capan N. Recurrent bilateral pneumothorax complicating miliary tuberculosis with bone marrow involvement. *Tuberk Toraks.* 2014; **62** (4): 322-323.
- Mezghani S, Abdelghani A, Njima H, Hayouni A, et al. Tuberculous pneumothorax. Retrospective study of 23 cases in Tunisia. *Rev Pneumol Clin.* 2006 Feb; **62** (1): 13-8.