

Enfermedad de Crohn frente a tuberculosis intestinal: un diagnóstico diferencial desafiante. Revisión de tema

Crohn's disease vs. intestinal tuberculosis: a challenging differential diagnosis

Gabriel Mosquera-Klinger, MD,¹ Andrea Ucroz B., MD.²

¹ Internista, gastroenterólogo, Unidad de Gastroenterología y Endoscopia Digestiva, Hospital Pablo Tobón Uribe. Medellín, Colombia.

² Estudiante de pregrado de Medicina, Facultad de Medicina, Universidad de Antioquia. Medellín, Colombia.

Fecha recibido: 03-11-17
Fecha aceptado: 06-02-18

Resumen

La enfermedad de Crohn (EC) es una enfermedad crónica granulomatosa, idiopática y que puede afectar todo el tracto digestivo. Por una parte, en los últimos años la incidencia se ha incrementado y el arsenal terapéutico es mayor, incluidos los inmunosupresores. Por otra parte, Colombia es considerada por la Organización Mundial de la Salud (OMS) como un país endémico en infección por tuberculosis (TB). La EC y la tuberculosis intestinal (TBI) son enfermedades que tienen características clínicas similares y en algunos pacientes los hallazgos endoscópicos, imagenológicos e incluso histológicos podrían ser indistinguibles. Los pacientes inmunosuprimidos o con EC con terapias inmunomoduladoras tienen mayor riesgo de tener infección concomitante con TB.

Por esta razón, decidimos hacer una revisión de la literatura con términos libres, con el objetivo de poder hacer un estado del arte de ambas patologías y aportar datos que permitan al clínico diferenciarlas. Se utilizaron las bases de datos Pubmed, Scielo y Google Scholar para obtener información publicada en los idiomas inglés y español.

Palabras clave

Tuberculosis, enfermedades gastrointestinales, enfermedad de Crohn, diagnóstico diferencial.

Abstract

Crohn's disease (CD) is a chronic, granulomatous and idiopathic disease that can affect the entire digestive tract. In recent years its incidence has increased, but the therapeutic arsenal has also grown bigger and now includes immunosuppressants. On the other hand, the World Health Organization (WHO) considers tuberculosis (TB) to be endemic in Colombia. CD and intestinal tuberculosis (ITB) are diseases that have clinical characteristics that are so similar that the endoscopic, imaging, and even histological findings may be indistinguishable in some patients. Immunosuppressed patients and patients with CD treated with immunomodulation have a higher risk of developing concomitant TB infections.

For this reason, we decided to review the literature to characterize the state of the art for both pathologies and to provide data that will allow clinicians to differentiate between them. We used the PUBMED, Scielo, Google Scholar databases to obtain information published in English and Spanish.

Keywords

Tuberculosis, gastrointestinal diseases, Crohn's disease, differential diagnosis.

INTRODUCCIÓN

La tuberculosis (TB) es una enfermedad infecciosa, considerada entre las principales amenazas a la salud pública que enfrenta el mundo (1). Esta epidemia se está expandiendo y se estima que hasta un tercio de la población mundial está infectada, la mayoría en países en vías de desarrollo (2). Es responsable hasta de 9 millones de muertes anuales. En 2011 la Organización Mundial de la Salud (OMS) registró 6,2 millones de casos en el mundo; de estos, 5,8 millones se diagnosticaron recientemente, con un 15 % de casos con TB extrapulmonar (3).

La preocupación radica en que su incidencia está aumentando en países desarrollados debido a fenómenos migratorios a gran escala, a la pandemia de la infección por el virus de inmunodeficiencia humana (VIH) y el uso creciente de terapias inmunosupresoras en diferentes enfermedades. A este problema se le suma el surgimiento de la tuberculosis multidrogorresistente (TB MDR) y la tuberculosis extensamente resistente (TB XDR) (1, 2).

La TB se puede presentar en todo el organismo, pero el foco de entrada y órgano mayormente afectado es el pulmón (esta es la forma primaria de la enfermedad). El compromiso extrapulmonar se presenta hasta en el 20 % de pacientes inmunocompetentes y en el 50 % de pacientes inmunodeprimidos. La tuberculosis intestinal (TBI) es la sexta causa de TB extrapulmonar; en el tracto digestivo, el compromiso se presenta a nivel de la región ileocecal en el 90 % de los casos (4, 5). Los síntomas gastrointestinales son inespecíficos, variables y pueden simular otros trastornos como la enfermedad inflamatoria intestinal (EII), malignidad del colon o infecciones gastrointestinales (3-5). La TBI es causada principalmente por *Mycobacterium tuberculosis* y, en menor medida, por *Mycobacterium bovis* (4).

Por una parte, aunque existe una variabilidad significativa en la prevalencia de la TBI según la localización geográfica y el perfil de riesgo de la población, es difícil determinar el número de individuos afectados, ya que muchos pacientes con TB pulmonar pueden ser asintomáticos desde el punto de vista digestivo (6). Pueden cursar con síntomas digestivos inespecíficos e insidiosos y en la actualidad no hay una prueba perfecta para establecer el diagnóstico de forma temprana.

Por otra parte, la enfermedad de Crohn (EC) es una patología inflamatoria idiopática, crónica, con un trasfondo genético y modificada por múltiples factores ambientales (4); puede afectar cualquier segmento del tracto digestivo (desde la boca hasta el ano) y comúnmente se acompaña de manifestaciones extraintestinales e inclusive pulmonares (7-10). En el curso natural de la enfermedad alternan brotes de actividad inflamatoria con períodos de remisión y existe una elevada tendencia a la recurrencia, incluso luego de la resección

quirúrgica de los tramos afectados. La incidencia también ha aumentado en las últimas décadas en todo el mundo, incluso en áreas donde se había reportado convencionalmente una baja frecuencia de la enfermedad (1), lo que ha hecho que la TB y la EC se reconozcan en la actualidad como enfermedades ampliamente superpuestas. Las tasas de diagnóstico erróneo de EC y TBI oscilan entre 50 % y 70 % debido a sus manifestaciones inespecíficas y variadas (11).

Tanto la TBI como la EC son trastornos granulomatosos crónicos que podrían tener un compromiso transmural, lo que explica algunas de sus complicaciones como la formación de fistulas y estenosis. Por esta razón, las características clínicas, radiológicas, endoscópicas e histológicas pueden ser similares. La diferenciación entre estas 2 entidades en algunos escenarios es muy difícil, es primordial un alto índice de sospecha, ya que las repercusiones de un diagnóstico erróneo son graves (1). Un punto a resaltar es que la EC es incurable y la TBI es una enfermedad infecciosa potencialmente curable.

PATOGÉNESIS

Las infecciones por micobacterias en el tracto gastrointestinal ocurren por diferentes vías: la deglución del esputo infectado en un paciente con enfermedad pulmonar activa; propagación hematogena o linfática desde un foco lejano; extensión directa desde un sitio contiguo; o ingestión de productos lácteos infectados en el caso de *M. bovis*. El último mecanismo es raro en los Estados Unidos y otras naciones desarrolladas debido a la pasteurización de la leche. Los productos lácteos siguen siendo un medio viable de infección por micobacterias en algunos países, particularmente en aquellas culturas en las que se consume leche fresca o sin pasteurizar (6).

Todo el tracto gastrointestinal puede estar comprometido por TB, pero es la región ileocecal la ubicación más común, observándose entre 44 % al 93 % de los casos (4-6). Por una parte, las micobacterias tienen una cápsula grasa que resiste la digestión e interfiere con la liberación temprana en el tracto gastrointestinal, lo que explica la rareza de las lesiones gastrointestinales proximales (6). Por otra parte, la mayor vascularización, menor diámetro de la luz y estasis relativa de la región ileocecal permiten la digestión de la cápsula y la liberación e infección por el microorganismo. Adicionalmente, el germen tiene una afinidad especial por el tejido linfático y en dicha zona es más rico y abundante. Una vez en la submucosa, el bacilo coloniza las placas de Peyer e inicia una respuesta inflamatoria formando granulomas. Cuando los tuberculomas se agrandan, la pared intestinal se engrosa marcadamente y se forman pequeñas elevaciones papilares en la mucosa. Combinado con una endarteritis y linfangitis asociadas, la mucosa

superficial se observa edematosa y circunferencialmente ulcerada. A medida que las úlceras cicatrizan, el depósito y la contracción del colágeno en la mucosa pueden conducir a la formación de estenosis. Por lo tanto, la enteritis tuberculosa puede clasificarse de forma general como ulcerativa; hipertrófica; mixta; ulcerohipertrófica y fibrótica. Es más probable que se encuentre la forma ulcerativa en el intestino delgado y la forma hipertrófica en el ciego (6).

En EC, los factores de riesgo para el desarrollo parecen estar relacionados con cambios en el microbioma intestinal o alteraciones de la mucosa intestinal y la genética. Los pacientes con EII a menudo tienen una disbiosis que resulta en una reducción de la diversidad del microbioma intestinal; sin embargo, esto no está totalmente aclarado. El factor de riesgo ambiental mejor estudiado que más impacto tiene es el hábito de fumar, este duplica el riesgo para tener la enfermedad. Las infecciones gastrointestinales, los fármacos antiinflamatorios no esteroideos (AINE) y los antibióticos se han implicado en el desarrollo y brotes de actividad de la EII (7).

La EC está caracterizada por lesiones discontinuas e inflamación transmural, que puede afectar cualquier parte del tracto gastrointestinal. La localización más común es la región ileocolónica y el intestino delgado exclusivamente, constituyendo estas 2 ubicaciones casi el 70 % de los casos (5); hasta en un 20 % el compromiso es colónico aislado (7). En cuanto a las manifestaciones clínicas, las formas de presentación de la enfermedad se han descrito en estudios de otros países como inflamatoria en casi el 80 % de los casos, luego (en orden de frecuencia) estenosante y fistulizante (12). En un estudio realizado en el Hospital Pablo Tobón Uribe, casi un tercio de los pacientes se presentó con variedad estenosante; este dato puede tener relación con el diagnóstico tardío (13).

EPIDEMIOLOGÍA

La mayor parte del territorio colombiano está constituido por áreas altamente endémicas para TB. En el último informe anual publicado por la OMS en 2015 se notificaron 12 749 casos, muchos de ellos con coinfección por VIH (14).

Aunque la tasa de incidencia ha disminuido pasando de 58,62 casos por cada 100 000 habitantes en 1970 a 31 casos por cada 100 000 habitantes en 2015, el número de casos detectados anualmente ha permanecido estable (14-16). La TBI representa el 1 %-3 % de todos los casos de TB y el 11 % de los casos de TB extrapulmonar (11). Hasta ahora no hay datos epidemiológicos de TBI en Colombia.

En la actualidad, en América Latina no hay datos sobre la prevalencia e incidencia de la EII, aunque hay datos estimados de 0,5/100 000 habitantes/año (13, 17). Además, hay un número creciente de publicaciones (reportes de casos y

estudios descriptivos) en las que se evidencia un número mayor de pacientes con colitis ulcerativa en relación con EC en Colombia y otros países de la región (13, 18, 19); lo mismo es cierto para Japón y algunas áreas en el Medio Oriente (3, 20). Se menciona que la industrialización, la mejoría en la calidad de vida de la población y la migración a países de alta incidencia en EII podrían impactar en el aumento de esta entidad en algunas poblaciones (como el fenómeno descrito en niños hispanos o hijos de inmigrantes que se trasladan a países de alta incidencia de EII, igualan el riesgo de tener la enfermedad en el tiempo) (21, 22).

MANIFESTACIONES CLÍNICAS

Los datos clínicos en estas 2 enfermedades pueden ser muy similares, incluso indistinguibles, en especial en pacientes en zonas endémicas de TB, con inmunodeficiencias primarias o adquiridas, o con uso de medicamentos inmunosupresores.

La duración de síntomas en TBI es variable (entre 1-12 meses), la recaída depende del estado inmune del huésped. Algunas manifestaciones no específicas de TB se superponen con la EC, como dolor abdominal, fiebre y fatiga. La pérdida de peso y la diaforesis nocturna son síntomas más comunes en TB, mientras que la malabsorción y la pérdida de proteínas se observan con mayor frecuencia en EC (11). Un estudio retrospectivo realizado en Shanghai (China) incluyó 141 pacientes con EC y 47 con TBI, en este se mostró que los datos clínicos más fuertes a favor de EC fueron las heces con sangre y enfermedad perineal (fístulas); mientras que la ascitis, la TB pulmonar y la diaforesis nocturna fueron más indicativos de TBI (23). En lo reportado por Makharia y colaboradores (24), los síntomas de mayor duración (diarrea crónica, presencia de sangre en heces, la enfermedad perineal y manifestaciones extradigestivas) fueron más comunes en EC. Aunque vale la pena resaltar que las manifestaciones extradigestivas en la sospecha de EC deben interpretarse cuidadosamente, ya que la TB también puede comprometer las articulaciones, ojos, piel y otros órganos (11).

La colangitis esclerosante primaria (CEP) es una enfermedad inflamatoria crónica de los ductos biliares que causa estenosis y colangitis recurrente, que puede llevar a insuficiencia hepática y/o cáncer. Esta tiene una alta correlación con la EII, se estima que entre 50 %-80 % de pacientes tiene EII concomitante (25); por tanto, la presencia de CEP orienta más a EC que a TBI. Las manifestaciones biliares relacionadas con la EC están subestimadas ya que un gran número de pacientes son asintomáticos desde el punto de vista biliar. Los individuos que cursan con EII y CEP tienen un peor pronóstico ya que tienen alto riesgo de desarrollar neoplasia colorrectal (riesgo 3 veces mayor que un paciente con EII sin CEP) (26).

Claves sobre el diagnóstico

Los pacientes que presentan diarrea crónica, heces con sangre, dolor abdominal y cuyos reportes de patología muestran ileocolitis granulomatosa sin necrosis caseosa configuran un gran desafío diagnóstico. En estos casos la clínica podría ser similar, pero hay que tener en cuenta la procedencia, el estado inmunológico, la historia previa de infección por TB y las manifestaciones extradigestivas (6).

Los exámenes de laboratorio no aportan suficiente información para la distinción entre EC y TBI. Las pruebas serológicas como *anti-neutrophil cytoplasmic antibodies* (ANCA) y los *anti-Saccharomyces cerevisiae antibodies* (ASCA) tienen valor limitado ya que los primeros se observan en menos del 30 % de los pacientes con EC. Los ASCA, aunque se pueden presentar hasta en el 65 % de los casos, también pueden estar positivos hasta en la mitad de pacientes con TBI (1, 27).

La calprotectina fecal se observa incrementada entre 5 a 40 veces en condiciones infecciosas e inflamatorias. Sus niveles son marcadamente elevados en heces de pacientes con EII (28). Tiene un excelente valor predictivo negativo en pacientes sintomáticos y su valor predictivo positivo es generalmente mejor que otros marcadores de inflamación utilizados, pero la limitación es que también puede elevarse en TBI (29).

La prueba cutánea de tuberculina (PPD) tiene un rendimiento diagnóstico bajo para casos de TB activa y su uso se está restringiendo gradualmente (11). Es fundamental en países como Colombia con alta prevalencia de TB, implementar nuevas herramientas como el *Interferon-gamma releasing assay* (IGRA) que son conocidos como QuantiFERON-TB Gold In-Tube (QFT-G-IT, Cellestis, Carnegie, Australia) y T-SPOT.TB (Oxford Immunotec, Oxford, Reino Unido); estas son pruebas que se utilizan ampliamente en otros países con las cuales se hace una medición del interferón (IFN- γ) liberado por células T circulantes o células mononucleares después de la estimulación *in vitro* por el antígeno de *M. tuberculosis*. Según los datos aportados en una revisión sistemática y metaanálisis sobre IGRA y ASCA en la diferenciación entre EC y TBI, se mostró una sensibilidad (S) del 81 % (IC 95 %: 75 %-86 %) y una especificidad (E) del 85 % (IC 95 %: 81 %-89 %) de IGRA en el diagnóstico de TBI; y en el caso de los ASCA con S: 33 % (IC 95 %: 27 %-38 %) y E: 83 % (IC 95 %: 77-88 %) para EC. La ventaja de QFT-G-IT es que evita una reacción cruzada con la vacunación de Bacillus Calmette-Guérin y la mayoría de las micobacterias no tuberculosas (11). Por tanto, en países de alta prevalencia de TB en los que además hay vacunas sería una prueba que minimizaría falsos positivos.

Con la tomografía axial computarizada (TAC) de abdomen pueden identificarse hallazgos similares, aunque hay estudios que sugieren algunos datos diferenciales en TBI, como la asimetría de las paredes de la región ileocecal y un mayor número y tamaño de adenopatías locales. En cambio, en EC hay un aumento simétrico y concéntrico de las paredes, con proliferación fibrograsa del mesenterio conocido como *creeping fat* (31, 32). En una revisión sistemática de la literatura y metaanálisis reciente sobre la exactitud diagnóstica de la TAC de abdomen para diferenciar entre estas 2 entidades, se describió que los nódulos linfáticos necróticos (S: 23 %, E: 100 %) y el signo del peine (S: 81 %, E: 82 %) fueron los hallazgos con mejores características operativas para EC (31). Adicionalmente, se puede usar la enterorresonancia, que tiene una alta precisión diagnóstica para EC (S: 78 % y E: 85 %). La S en la detección de estenosis oscila entre el 75 % y el 100 % con una E del 91 %-100 % (33). No hay estudios que comparen la enterorresonancia en estas 2 enfermedades.

Se han descrito en varios estudios algunos hallazgos endoscópicos que podrían ayudar a diferenciarlas: en TBI se observan úlceras circunferenciales, nódulos cicatriciales, estenosis cortas y se describe un mayor compromiso inflamatorio en la válvula ileocecal (**Figuras 1A y 1B**). En cambio, lo más característico en EC son las úlceras longitudinales profundas, discontinuas (segmentarias) (**Figura 2A**) o úlceras aftoides; y la documentación de lesiones perianales casi descarta la TBI (3, 11) (**Figura 2B**).

En cuanto a los datos histopatológicos, la inflamación granulomatosa puede observarse en ambas entidades, la evidencia de granuloma caseificante y bacilos ácido-alcohol resistente (BAAR) por técnica de Ziehl-Neelsen es confirmatoria de TBI. Pero estos hallazgos se presentan en menos del 30 % de los casos. El cultivo positivo para TB es la prueba de oro, aunque este suele tardar entre 3 a 8 semanas (4, 11, 34).

El granuloma típico descrito en TBI es de gran tamaño (>400 μm), presenta caseificación confluyente en al menos 4 sitios y de forma sincrónica se localizan en la mucosa, la submucosa o el tejido de granulación. También se describen bandas de histiocitos epitelioides en la base de una úlcera e inflamación submucosa desproporcionada. En cambio, los granulomas en EC suelen ser de menor tamaño (<200 μm), mal organizados y se presentan con mayor frecuencia en el recto y sigmoide (1, 11, 35) (**Tabla 1**).

La prueba de reacción en cadena de la polimerasa (PCR) en heces fecales y en tejido cada vez se utiliza más porque aumenta el rendimiento diagnóstico de forma notoria. Recientemente se publicó el primer metaanálisis sobre el valor diagnóstico de la PCR de micobacterias para diferenciar TBI y EC. Se demostró que esta es altamente específica,

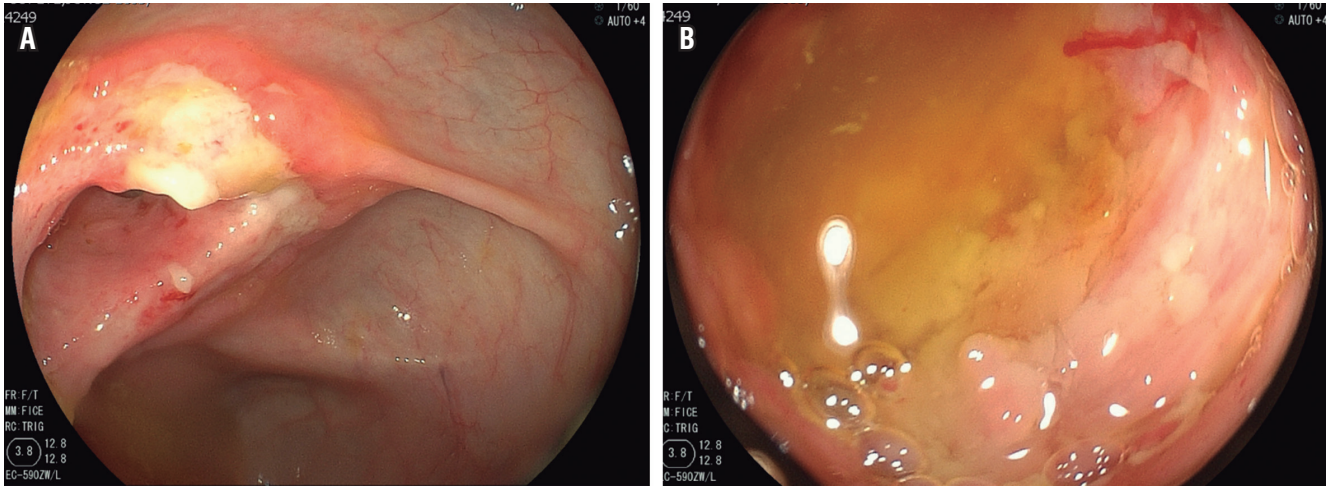


Figura 1. A. Compromiso inflamatorio y úlcera que compromete la válvula ileocecal en paciente con VIH y TBI. **B.** Úlcera de aspecto inflamatorio, profunda y circunferencial en íleon distal (paciente con VIH y TBI intestinal).

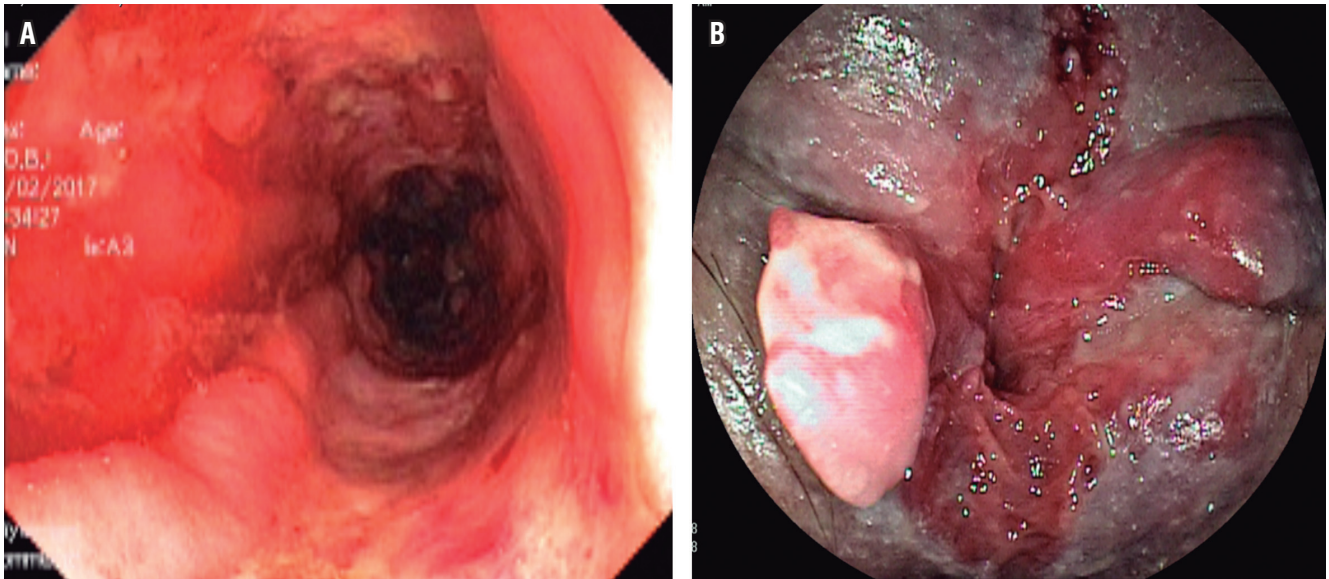


Figura 2. A. Severos cambios inflamatorios y úlceras profundas, longitudinales en el colon (paciente con diagnóstico de EC). **B.** Compromiso perianal por EC.

pero de baja sensibilidad para la demostración de TBI; lo que sugiere que la PCR para TBI tiene potencial valor diagnóstico, pero su baja sensibilidad debe alertar al clínico, dado que una PCR negativa no descarta el diagnóstico de TB (36).

La prueba terapéutica con antituberculosos se ha utilizado en países de alta prevalencia de TB con el supuesto de que la mejoría con el antituberculoso confirmaría el diagnóstico de TBI (1, 37). En el consenso Asia-Pacífico de diagnóstico de EC se recomienda una prueba de 8-12

semanas con antituberculosos en pacientes en los que no es posible diferenciar con seguridad entre EC y TBI (recomendación III, grado de evidencia C) (37). Recientemente se publicó un trabajo del Dr Mouli y colaboradores en la India (38), en el que se observó que en EC hubo una respuesta sintomática global con terapia antituberculosa en el 38 % de los pacientes a los 3 meses y en el 37 % de los que completaron 6 meses de terapia antituberculosa. Además, en el 94 % de los pacientes con TBI se presentó una res-

Tabla 1. Características clínicas, endoscópicas e histológicas para el diagnóstico diferencial de EC y TBI (1, 3, 11)

	TBI	EC
Presentación clínica		
Diarrea	++	+++
Sangrado rectal	+	+++
Enfermedad perianal	-	++
Fiebre	+++	+
Diaforesis nocturna	++	-
Pérdida de peso	++	+
Manifestaciones extradigestivas	+	++
CEP	-	+
Duración de los síntomas	7,2 ± 3,4 meses	58,1 ± 9,8 meses
Hallazgos endoscópicos		
Úlceras longitudinales	+	+++
Úlceras aftoides	+	++
Úlceras circunferenciales	+++	+
Mucosa de patrón empedrado	+	+++
Cicatrices y pseudopólipos	+	++
Compromiso de la válvula ileocecal	+++	+
Hallazgos histológicos		
Granulomas confluentes	++	-
Necrosis caseosa	++	-
Granulomas >400 µm	+++	+
Granulomas <200 µm	+	+++
Úlceras revestidas por bandas de histiocitos epitelioides	+++	+
Inflamación submucosa desproporcionada	+++	+

puesta sintomática global a los 3 meses. La curación endoscópica de la mucosa se observó solo en el 5 % de los pacientes con EC en comparación con el 100 % de los pacientes con TBI. Con estos datos pareciera que tiene sentido dar tratamiento antituberculoso en pacientes seleccionados en los que no se haya podido discriminar con las ayudas diagnósticas y después de un tiempo de seguimiento. No obstante, esta conducta tiene detractores por la preocupación de la aparición progresiva de TB MDR y TB XDR (1, 39).

CONCLUSIÓN

Existen varios escenarios polémicos y de gran dificultad para el clínico: el primero es cuando un paciente de un

área endémica de TB y/o inmunosuprimido presenta manifestaciones digestivas inespecíficas y hallazgos indeterminados para enfermedades inflamatorias del tracto digestivo; segundo, cuando un paciente con diagnóstico de TB pulmonar desarrolla síntomas digestivos; tercero, cuando un paciente de EC es refractario al tratamiento médico convencional o tiene empeoramiento clínico, radiológico o endoscópico en terapias inmunosupresoras; y cuarto, cuando un paciente con EC tiene TB latente. En estos escenarios en nuestro medio siempre se debe descartar de forma racional la TB y debería hacerse un abordaje en el que se tengan en cuenta datos clínicos, endoscópicos, radiológicos y confirmación mediante histología, PCR de materia fecal y/o tejido, así como cultivos de micobacterias en el tejido para biopsia. En casos en los que aun así persista la duda diagnóstica, se debería evaluar la posibilidad de dar manejo empírico con antituberculosos.

El tratamiento con inmunosupresores para la EC puede conducir a una diseminación fatal de la TB. Por esta razón, en Colombia, ante la evidencia en una colonoscopia de cambios inflamatorios, erosiones o úlceras en íleon distal se debe ser más acucioso frente al diagnóstico de EC. La diferenciación entre la EC y TBI no puede hacerse con una única evaluación, ya que el diagnóstico certero se establece en la mayoría de casos con la sumatoria de hallazgos clínicos, endoscópicos, radiológicos, estudios de laboratorios y cultivos.

REFERENCIAS

1. Sood A, Midha V, Singh A. Differential diagnosis of Crohn's disease versus ileal tuberculosis. *Curr Gastroenterol Rep.* 2014;16(11):418. doi: 10.1007/s11894-014-0418-9.
2. Epstein D, Watermeyer G, Kirsch R. Review article: the diagnosis and management of Crohn's disease in populations with high-risk rates for tuberculosis. *Aliment Pharmacol Ther.* 2007;25(12):1373-88. doi: 10.1111/j.1365-2036.2007.03332.x.
3. Ahmed R, Shafique MS, Zafar S, Mehmood S, Mehmood S, Qureshi U, et al. Intestinal tuberculosis; pattern of presentation and surgical management. *Professional Med J* 2016;23(11):1334-1339. doi: 10.17957/TPMJ/16.3341.
4. Almadi MA, Ghosh S, Aljebreen AM. Differentiating intestinal tuberculosis from Crohn's disease: a diagnostic challenge. *Am J Gastroenterol.* 2009;104(4):1003-12. doi: 10.1038/ajg.2008.162.
5. Hani A, Mosquera-Klinger G, Leguizamo AM. Presentación clínica de la enfermedad de Crohn. Aponte D, Gil F, Reyes G. Diagnóstico en enfermedad inflamatoria intestinal, edición 1. Bogotá: Pulso ediciones S.L; 2014. cap. 6. p. 81-90.
6. Choi EH, Coyle WJ. Gastrointestinal Tuberculosis. *Microbiol Spectr.* 2016;4(6). doi: 10.1128/microbiolspec.TNMI7-0014-2016.
7. Feuerstein JD, Cheifetz AS. Crohn Disease: Epidemiology, Diagnosis, and Management. *Mayo Clin Proc.* 2017;92(7):1088-1103. doi: 10.1016/j.mayocp.2017.04.010.

8. Veloso FT, Carvalho J, Magro F. Immune-related systemic manifestations of inflammatory bowel disease. A prospective study of 792 patients. *J Clin Gastroenterol.* 1996;23(1):29-34.
9. Vennera M, Picado C. Manifestaciones pulmonares de las enfermedades inflamatorias. *Arch Bronconeumol.* 2005;41(2):93-8.
10. Storch I, Sachar D, Katz S. Pulmonary manifestations of inflammatory bowel disease. *Inflamm Bowel Dis.* 2003;9(2):104-15.
11. Ma JY, Tong JL, Ran ZH. Intestinal tuberculosis and Crohn's disease: challenging differential diagnosis. *J Dig Dis.* 2016;17(3):155-61. doi: 10.1111/1751-2980.12324.
12. Rieder F, Zimmermann EM, Remzi FH, Sandborn WJ. Crohn's disease complicated by strictures: a systematic review. *Gut.* 2013;62(7):1072-84. doi: 10.1136/gutjnl-2012-304353.
13. Juliao F, Ruiz MH, Flórez JF, Donado JH, Marín JI, Monsalve C, et al. Fenotipo e historia natural de la enfermedad inflamatoria intestinal en un centro de referencia en Medellín-Colombia. *Rev Col Gastroenterol.* 2010;25(3):240-51.
14. World Health Organization. *Global Tuberculosis Report 2016.* Génova: WHO; 2016.
15. Vera N. Tuberculosis en Colombia. *Nova et Vetera.* 2015;1(1).
16. Chaparro P, García I, Guerrero M, León C. Situación de la tuberculosis en Colombia, 2002. *Biomédica.* 2004;24 (Supl 1):102-14.
17. Loftus EV Jr. Clinical epidemiology of inflammatory bowel disease: Incidence, prevalence, and environmental influences. *Gastroenterology.* 2004;126(6):1504-17.
18. Linares de la Cal JA, Cantón C, Hermida C, Pérez-Miranda M, Maté-Jiménez J. Estimated incidence of inflammatory bowel disease in Argentina and Panama (1987-1993). *Rev Esp Enferm Dig.* 1999;91(4):277-86.
19. Figueroa C, Quera R, Valenzuela J, Jensen Ch. Enfermedades inflamatorias intestinales: Experiencia de dos centros chilenos. *Rev Méd Chil.* 2005;133(11):1295-304. doi: 10.4067/S0034-98872005001100004.
20. Navaneethan U, Cherian JV, Prabhu R, Venkataraman J. Distinguishing tuberculosis and Crohn's disease in developing countries: how certain can you be of the diagnosis? *Saudi J Gastroenterol.* 2009;15(2):142-4. doi: 10.4103/1319-3767.49012.
21. Damas OM, Jahann DA, Reznik R, McCauley JL, Tamariz L, Deshpande AR, et al. Phenotypic manifestations of inflammatory bowel disease differ between Hispanics and non-Hispanic whites: results of a large cohort study. *Am J Gastroenterol.* 2013;108(2):231-9. doi: 10.1038/ajg.2012.393.
22. Lewis JD, Abreu MT. Diet as a Trigger or Therapy for Inflammatory Bowel Diseases. *Gastroenterology.* 2017;152(2):398-414.e6. doi: 10.1053/j.gastro.2016.10.019.
23. Zhao XS, Wang ZT, Wu ZY, Yin QH, Zhong J, Miao F, et al. Differentiation of Crohn's disease from intestinal tuberculosis by clinical and CT enterographic models. *Inflamm Bowel Dis.* 2014;20(5):916-25. doi: 10.1097/MIB.0000000000000025.
24. Makharia GK, Srivastava S, Das P, Goswami P, Singh U, Tripathi M, et al. Clinical, endoscopic, and histological differentiations between Crohn's disease and intestinal tuberculosis. *Am J Gastroenterol.* 2010;105(3):642-51. doi: 10.1038/ajg.2009.585.
25. Lunder AK, Hov JR, Borthne A, Gleditsch J, Johannesen G, Tveit K, et al. Prevalence of Sclerosing Cholangitis Detected by Magnetic Resonance Cholangiography in Patients With Long-term Inflammatory Bowel Disease. *Gastroenterology.* 2016;151(4):660-669.e4. doi: 10.1053/j.gastro.2016.06.021.
26. Zheng HH, Jiang XL. Increased risk of colorectal neoplasia in patients with primary sclerosing cholangitis and inflammatory bowel disease: a meta-analysis of 16 observational studies. *Eur J Gastroenterol Hepatol.* 2016;28(4):383-90. doi: 10.1097/MEG.0000000000000576.
27. Ghoshal UC, Ghoshal U, Singh H, Tiwari S. Anti-Saccharomyces cerevisiae antibody is not useful to differentiate between Crohn's disease and intestinal tuberculosis in India. *J Postgrad Med.* 2007;53(3):166-70.
28. Konikoff MR, Denson LA. Role of fecal calprotectin as a biomarker of intestinal inflammation in inflammatory bowel disease. *Inflamm Bowel Dis.* 2006;12(6):524-34.
29. Gomollón F, Dignass A, Annesse V, Tilg H, Van Assche G, Lindsay JO, et al. 3rd European Evidence-based Consensus on the Diagnosis and Management of Crohn's Disease 2016: Part 1: Diagnosis and Medical Management. *J Crohns Colitis.* 2017;11(1):3-25. doi: 10.1093/ecco-jcc/jjw168.
30. Ng SC, Hirai HW, Tsoi KK, Wong SH, Chan FK, Sung JJ, et al. Systematic review with meta-analysis: accuracy of interferon-gamma releasing assay and anti-Saccharomyces cerevisiae antibody in differentiating intestinal tuberculosis from Crohn's disease in Asians. *J Gastroenterol Hepatol.* 2014;29(9):1664-70. doi: 10.1111/jgh.12645.
31. Kedia S, Sharma R, Sreenivas V, Madhusudhan KS, Sharma V, Bopanna S, et al. Accuracy of computed tomographic features in differentiating intestinal tuberculosis from Crohn's disease: a systematic review with meta-analysis. *Intest Res.* 2017;15(2):149-159. doi: 10.5217/ir.2017.15.2.149.
32. Boudiaf M, Zidi SH, Soyer P, Lavergne-Slove A, Kardache M, Logeay O, et al. Tuberculous colitis mimicking Crohn's disease: utility of computed tomography in the differentiation. *Eur Radiol.* 1998;8(7):1221-3. doi: 10.1007/s003300050539.
33. Fiorino G, Bonifacio C, Peyrin-Biroulet L, Minuti F, Repici A, Spinelli A, et al. Prospective comparison of computed tomography enterography and magnetic resonance enterography for assessment of disease activity and complications in ileocolonic Crohn's disease. *Inflamm Bowel Dis.* 2011;17(5):1073-80. doi: 10.1002/ibd.21533.
34. Dilauro S, Crum-Cianflone NF. Ileitis: when it is not Crohn's disease. *Curr Gastroenterol Rep.* 2010;12(4):249-58. doi: 10.1007/s11894-010-0112-5.
35. Pulimood AB, Peter S, Ramakrishna B, Chacko A, Jeyamani R, Jeyaseelan L, et al. Segmental colonoscopic biopsies in

- the differentiation of ileocolic tuberculosis from Crohn's disease. *J Gastroenterol Hepatol.* 2005;20(5):688-96. doi: 10.1111/j.1440-1746.2005.03814.x.
36. Jin T, Fei B, Zhang Y, He X. The diagnostic value of polymerase chain reaction for *Mycobacterium tuberculosis* to distinguish intestinal tuberculosis from Crohn's disease: A meta-analysis. *Saudi J Gastroenterol.* 2017;23(1):3-10. doi: 10.4103/1319-3767.199135.
37. Ooi CJ, Makharia GK, Hilmi I, Gibson PR, Fock KM, Ahuja V, et al. Asia Pacific Consensus Statements on Crohn's disease. Part 1: Definition, diagnosis, and epidemiology: (Asia Pacific Crohn's Disease Consensus--Part 1). *J Gastroenterol Hepatol.* 2016;31(1):45-55. doi: 10.1111/jgh.12956.
38. Pratap Mouli V, Munot K, Ananthakrishnan A, Kedia S, Addagalla S, Garg SK, et al. Endoscopic and clinical responses to anti-tubercular therapy can differentiate intestinal tuberculosis from Crohn's disease. *Aliment Pharmacol Ther.* 2017;45(1):27-36. doi: 10.1111/apt.13840.
39. Pulimood AB, Amarapurkar DN, Ghoshal U, Phillip M, Pai CG, Reddy DN, et al. Differentiation of Crohn's disease from intestinal tuberculosis in India in 2010. *World J Gastroenterol.* 2011;17(4):433-43. doi: 10.3748/wjg.v17.i4.433.