

# Colitis por citomegalovirus en paciente inmunocompetente

Juan David Ramírez-Quintero<sup>1</sup>

## RESUMEN

La infección grave por citomegalovirus en pacientes inmunocompetentes es inusual, siendo la colitis su principal manifestación. Se observa predominantemente en pacientes ancianos con alta carga de comorbilidades. Presentamos el caso de una mujer con falla cardíaca de origen isquémico agudamente descompensada, quien presentó hemorragia digestiva inferior secundaria a colitis por citomegalovirus en ausencia de inmunosupresión aparente.

## PALABRAS CLAVE

*Colitis; Hemorragia Gastrointestinal; Infecciones por Citomegalovirus; Inmunocompetencia; Isquemia Miocárdica*

## SUMMARY

### **Cytomegalovirus colitis in an immunocompetent patient**

Severe cytomegalovirus infection in immunocompetent patients is unusual with colitis being its main manifestation. It occurs predominantly in elderly patients with high burden of comorbidities. A case of a woman with acute heart failure and coronary heart disease who had lower gastrointestinal bleeding due to cytomegalovirus colitis in the absence of apparent immunosuppression is presented.

## KEY WORDS

*Cytomegalovirus Infections; Colitis; Immunocompetence; Gastrointestinal Hemorrhage; Myocardial Ischemia*

---

<sup>1</sup> Médico Internista. Sección de Medicina Interna, Hospital Pablo Tobón Uribe. Seguros Sura. Medellín, Colombia.  
Correspondencia: jdramirezq@yahoo.com

Recibido: 21 de febrero de 2017  
Aceptado: 27 de junio de 2017

Cómo citar: Ramírez-Quintero JD. Colitis por citomegalovirus en paciente inmunocompetente. Iatreia. 2018 Abr-Jun;31(2):202-206. DOI 10.17533/udea.iatreia.v31n2a09.

## INTRODUCCIÓN

El citomegalovirus (CMV) es un miembro de la familia *Herpesviridae* cuya primoinfección usualmente es asintomática, aunque puede explicar 10 % de los casos de mononucleosis infecciosa. Se excreta por casi todos los fluidos corporales y se transmite por contacto. Hay dos picos de infección, uno en la infancia por transmisión vertical y el segundo en la adolescencia por exposición sexual. Como otros virus del herpes permanece latente de por vida y puede reactivarse causando enfermedad, sobre todo en inmunocomprometidos. Hasta 40 % de los pacientes con VIH avanzado podrían tener afección ocular o amenazante de la vida (1). La seroprevalencia global es elevada y se incrementa con la edad; se estima que en Colombia la positividad de la IgG para CMV es del 86,2 a 91 % (2).

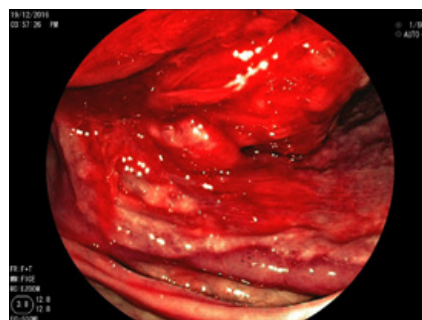
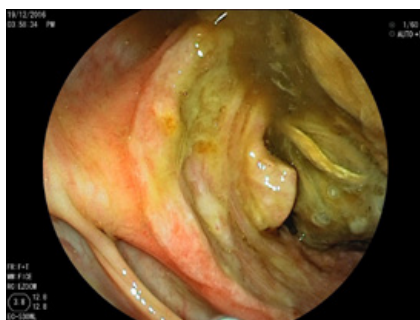La enfermedad por CMV en paciente inmunocompetente es infrecuente y su diagnóstico puede pasar inadvertido a menos que se tenga un alto índice de sospecha (1). A continuación presentamos el caso de una paciente, quien presentó hemorragia digestiva inferior secundaria a colitis, por citomegalovirus en el contexto de cardiopatía isquémica activa.

## PRESENTACIÓN DEL CASO

Mujer de 83 años de edad con antecedentes de hipertensión arterial, hiperlipidemia, prediabetes y falla cardíaca con fracción de expulsión preservada. Ingresó al servicio de urgencias por una semana de dolor torácico opresivo en reposo, edemas vespertinos de miembros inferiores, disnea de esfuerzos hasta el reposo, ortopnea y disnea paroxística nocturna. Al examen físico, con

presión arterial 135/65 mmHg, frecuencia cardíaca 72 latidos por minutos, frecuencia respiratoria 21 por minuto y saturación de oxígeno de 88 % al aire ambiente; destacaban la presencia de regurgitación yugular a 45 grados, reflujo hepatoyugular, signos de líquido pleural bilateral de predominio derecho y edema grado II de miembros inferiores, la exploración abdominal era normal. Con la impresión diagnóstica de falla cardíaca agudamente descompensada, se inició manejo con restricción hidrosalina y furosemida parenteral, con lo que la paciente tuvo mejoría de la disnea y de los signos congestivos. Se practicó una ecocardiografía transtorácica que mostró hipertrofia excéntrica grave, acinesia sin remodelación de todos los segmentos apicales y de los segmentos medios de la pared anterior y anteroseptal, con una fracción de expulsión del ventrículo izquierdo del 40 %; todo ello sugestivo de cardiopatía isquémica, por lo que se consideró la realización de una coronariografía.

A cinco días del ingreso la paciente presentó dolor abdominal difuso asociado con rectorragia abundante y caída de la hemoglobina de 3 gramos con respecto al ingreso (12 versus 9 gr/dL). Por este motivo fue trasladada a Unidad de Cuidados Especiales para vigilancia y se practicó una colonoscopia que mostró una úlcera de bordes levemente elevados y superficie lisa que ocupaba circunferencialmente todo el ciego sin sangrado activo (Figuras 1 y 2). La biopsia reportó la presencia de células gigantes con inclusiones intracelulares sugestivas de citomegalovirus, lo que se confirmó con tinción de inmunohistoquímica. Se inició tratamiento con ganciclovir venoso a dosis de 5 mg/kg cada 12 horas y se descartó compromiso oftálmico por el virus. Se solicitó serología para VIH que fue negativa y se hizo cribado de neoplasia sólida con rayos X de tórax y ecografía de abdomen negativas para malignidad.



Figuras 1 y 2. Gran úlcera en el ciego de bordes levemente levantados con eritema y superficie lisa

La paciente tuvo una evolución clínica favorable con resolución del sangrado, sin requerimientos transfusionales, buena tolerancia por la vía oral y resolución del dolor abdominal, por lo que al cabo de 7 días de tratamiento se hizo la transición a valganciclovir oral 900mg cada 12 horas. Completó manejo antiviral por 3 semanas en total y en la colonoscopia de control realizada a 6 semanas del tratamiento se documentó resolución completa de la úlcera. La paciente toleró el tratamiento sin toxicidad y se le dio orden para realización electiva de coronariografía.

## DISCUSIÓN

Clásicamente citomegalovirus causa infección grave en pacientes con SIDA, enfermedad inflamatoria intestinal o trasplantados de órgano sólido o tejidos hematopoyéticos.

En los inmunocompetentes, las infecciones con daño grave de órgano blanco por CMV son infrecuentes; en una serie francesa de 116 adultos con infección aguda por el virus la incidencia fue de 1,7 % (3). A pesar de su rareza hay una tendencia secular al aumento de los casos; ello no se debe a un aumento en la frecuencia, sino a la mayor sospecha clínica con incremento de su búsqueda activa en biopsias. En 2008 Rafailidis, et al. (4), realizaron una revisión sistemática de la literatura que da cuenta de tan solo 290 casos de infección grave por CMV en ausencia de inmunosupresión aparente, los cuales, en su mayoría correspondían a reactivación de infección latente. El tracto gastrointestinal es el sitio más afectado, seguido por el sistema nervioso central (meningitis, encefalitis, mielitis, parálisis de nervios craneales y mielorradiculopatía) y el eritrón (anemia hemolítica y trombocitopenia inmune). Raramente se presenta trombosis vascular, retinitis o neumonitis.

En el tubo digestivo, las lesiones pueden comprometer cualquier segmento entre el esófago y el recto, siendo más frecuente la colitis. La presentación clínica de esta última no tiene signos distintivos; lo más frecuente es diarrea (75 %), dolor abdominal (51 %) o sangrado digestivo (27 %), la fiebre solo se presenta en 18 % de los pacientes (5). En los estudios tomográficos se encuentra engrosamiento de la pared intestinal, raramente dilatación o estenosis luminal. El colon sigmoidees está afectado en el 65 %, mientras que la afectación cecal, como la que presentó nuestra paciente, es

la menos frecuente, solo con un 14 %. Los hallazgos endoscópicos principales son úlceras (88 %) que se acompañan por erosiones hasta en el 37 %. Pueden apreciarse pseudotumores en el 4 %, lo que involucra a las neoplasias dentro del diagnóstico diferencial (6).

La mediana de edad de los pacientes es 68 años (entre 16 y 88), siendo el 75 % de los casos mayores de 60 años; la distribución entre ambos sexos es igual (7).

Para definir los factores de riesgo de colitis por CMV en inmunocompetentes, se hizo un estudio de casos y controles que revisó todos los ingresos durante un periodo de 19 años en un centro de referencia en Corea (6). En el análisis univariado se identificaron como factores de riesgo: la falla renal en hemodiálisis, la presencia de enfermedades neurológicas o reumatológicas, la estancia en UCI, la exposición a antibióticos, antiácidos o esteroides y la transfusión de hemoderivados. Los únicos que tuvieron significado estadístico en el análisis multivariado fueron el uso de esteroides OR 15,38 (IC 95 % 2,49-95,08) y la transfusión de glóbulos rojos OR 46,12 (IC 95 % 9,15-232,34). En sentido estricto no se podrían considerar como inmunocompetentes a los pacientes bajo tratamiento crónico con esteroides, aún su uso por periodos cortos durante el mes previo al ingreso hospitalario mostró asociación con la enfermedad OR 7,57 (IC95 % 1,18-48,54).

Hay un claro predominio en ancianos con alta carga de comorbilidades médicas: al menos el 77 % de los pacientes tiene una patología crónica como enfermedad cardiovascular o pulmonar, hepatopatía crónica, enfermedad renal crónica, diabetes mellitus o neoplasia maligna (7). En el caso de nuestra paciente, se postula que pudo haber una perturbación de la inmunidad local de la mucosa colónica, propiciada por inmuno-senescencia y factores vasculares locales como hipoperfusión esplácnica durante la descompensación de su falla cardiaca, lo que facilitó la proliferación viral en las células endoteliales, causando vasculitis y trombosis de pequeños vasos sanguíneos con ulceración local en colon (8).

Para hacer el diagnóstico de colitis por CMV se requiere la presencia de síntomas o signos compatibles con colitis y de la confirmación histológica de afección tisular mediada por el virus; en este sentido, son esenciales la visualización de células grandes con inclusiones intranucleares e intracitoplasmáticas rodeadas con halo

claro y la tinción de inmunohistoquímica. La PCR para CMV en tejido no tiene la suficiente especificidad para el diagnóstico, pues detecta niveles muy bajos del virus que representan reactivación, pero no necesariamente indican patología en ausencia de correlación clínica o histológica de daño tisular. La carga viral en sangre no tiene ningún papel, su sensibilidad en la enfermedad gastrointestinal es tan solo del 57 %, lo que sugiere que la viremia no necesariamente persiste hasta el momento del daño de órgano; por este motivo se impone siempre la necesidad de realizar estudio endoscópico (1, 6).

No hay estudios controlados que guíen el tratamiento (9). Se plantea que en los pacientes menores de 50 años y sin comorbilidades podría diferirse el uso de antivirales, pues hay una chance de resolución espontánea entre el 24 al 51 % (10); sin embargo, en general se utiliza ganciclovir intravenoso por un periodo de 14 a 21 días de tratamiento, sobre todo en los casos más graves. La serie de Ko reporta 0 % de fracaso terapéutico con una mediana de tiempo para la mejoría clínica de 4 días (3 a 7) y una mediana de mejoría endoscópica de 20 días (15 a 25) por lo que no es necesario extender la terapia hasta 6 semanas, como en los pacientes con VIH (6). Se describen como factores de mal pronóstico: la necesidad de manejo quirúrgico, la edad avanzada, el género masculino y condiciones de inmunomodulación como embarazo, falla renal, diabetes mellitus o malignidad no hematológica sin tratamiento (7).

La resección quirúrgica se requiere en el 10 % de los casos y se indica cuando hay perforación, sangrado no controlado o estenosis colónica. La mortalidad a 30 días oscila entre el 6,25 y el 7,8 % y no se debe directamente a la colitis sino a infección bacteriana concomitante, complicación postquirúrgica o a isquemia intestinal. Hasta el 8 % de los casos puede tener infección concomitante por *Clostridium difficile* (5, 6). Hay descripciones de infección por citomegalovirus precediendo el desarrollo de enfermedad inflamatoria intestinal, sin embargo, a la fecha no se ha establecido que CMV sea factor de riesgo para colitis ulcerativa; al contrario, esta condición autoinmune es un factor de riesgo para colitis por CMV (9).

## COROLARIO

La colitis por CMV en pacientes sin factores de riesgo clásico es infrecuente, pero en la mayoría, es posible

encontrar algún grado de inmunomodulación que favorece su aparición. Clínicamente no tiene rasgos distintivos, pero debería sospecharse, sobre todo, en ancianos con diarrea inflamatoria grave o refractaria. Para su diagnóstico se requiere la realización de estudio endoscópico con evidencia de cambios citopáticos por el virus. La respuesta al tratamiento convencional con ganciclovir es muy buena y la mortalidad usualmente no se debe a la colitis sino a infecciones bacterianas concomitantes.

## CONFLICTOS DE INTERESES

Ninguno por declarar.

## REFERENCIAS BIBLIOGRÁFICAS

1. Lancini D, Faddy HM, Flower R, Hogan C. Cytomegalovirus disease in immunocompetent adults. *Med J Aust.* 2014 Nov;201(10):578-80.
2. Arias-Murillo YR, Osorio-Arango K, Cortés JA, Beltrán M. Seroprevalencia de citomegalovirus en donantes de órganos y receptores de trasplante renal, Colombia, 2010-2014. *Biomédica.* 2016;36(Supl 2):187-93.
3. Faucher JF, Abraham B, Segondy M, Jonquet O, Reynes J, Janbon F. [Acquired cytomegalovirus infections in immunocompetent adults: 116 cases]. *Presse Med.* 1998 Nov;27(35):1774-9. French.
4. Rafailidis PI, Mourtzoukou EG, Varbobitis IC, Falagas ME. Severe cytomegalovirus infection in apparently immunocompetent patients: a systematic review. *Virology J.* 2008 Mar;5:47. DOI 10.1186/1743-422X-5-47.
5. Karigane D, Takaya S, Seki Y, Mastumoto Y, Onose A, Kosakai A, et al. Cytomegalovirus enteritis in immunocompetent subjects: a case report and review of the literature. *J Infect Chemother.* 2014 May;20(5):325-9. DOI 10.1016/j.jiac.2013.12.004.
6. Ko JH, Peck KR, Lee WJ, Lee JY, Cho SY, Ha YE, et al. Clinical presentation and risk factors for cytomegalovirus colitis in immunocompetent adult patients. *Clin Infect Dis.* 2015 Mar;60(6):e20-6. DOI 10.1093/cid/ciu969.
7. Galiatsatos P, Shrier I, Lamoureux E, Szilagyi A. Meta-analysis of outcome of cytomegalovirus colitis in immunocompetent hosts. *Dig Dis Sci.* 2005 Apr;50(4):609-16.

8. Inayat F, Hussain Q, Shafique K, Tasleem SH, Hurairah A. Cytomegalovirus Colitis in Immunocompetent Patients. *Cureus*. 2016 Nov;8(11):e869. DOI 10.7759/cureus.869.
9. Goodman AL, Murray CD, Watkins J, Griffiths PD, Webster DP. CMV in the gut: a critical review of CMV detection in the immunocompetent host with colitis. *Eur J Clin Microbiol Infect Dis*. 2015 Jan;34(1):13-8. DOI 10.1007/s10096-014-2212-x.
10. Fyock C, Gaitanis M, Gao J, Resnick M, Shah S. Gastrointestinal CMV in an elderly, immunocompetent patient. *R I Med J* (2013). 2014 Jun;97(6):53-6.

