

Hipopotasemia recurrente y de difícil control en un paciente con leucemia linfoide aguda

John Fredy Nieto-Ríos¹, Lina María Serna-Higuita², Libardo Humberto Valencia-Chicué³, Catalina Ocampo-Kohn¹, Arbey Aristizábal-Alzate¹, Gustavo Adolfo Zuluaga-Valencia¹

RESUMEN

La hipopotasemia es un alteración hidroelectrolítica que en ocasiones es difícil de controlar, y cuando es muy grave puede producir complicaciones que amenazan la vida; presentamos el caso de una paciente con leucemia linfoide aguda en recaída, que presentó parálisis flácida asociada a hipopotasemia grave; como causa se encontró una tubulopatía renal asociada a infiltración leucémica de los riñones.

PALABRAS CLAVE

Hipopotasemia; Leucemia Linfoide Aguda; Lisozimuria; Parálisis Flácida

SUMMARY

Relapsing and difficult to control hypokalemia in a patient with acute lymphoid leukemia

Hypokalemia is an electrolytic disorder, in some occasions difficult to control. When severe, it may be life-threatening. We report the case of a patient with relapse of acute lymphoid leukemia, who presented to the hospital with flaccid paralysis associated with severe hypokalemia. The cause was a tubulopathy associated with leukemic infiltration of the kidneys.

KEY WORDS

Acute Lymphoid Leukemia; Flaccid Paralysis; Hypokalemia; Lysozymuria

¹ Nefrólogo, Hospital Pablo Tobón Uribe, Universidad de Antioquia, Medellín, Colombia.

² Nefróloga Pediatra, Hospital Pablo Tobón Uribe, Universidad de Antioquia, Medellín, Colombia.

³ Médico general e Investigador, Hospital Pablo Tobón Uribe, Universidad de Antioquia, Medellín, Colombia.

Correspondencia: Lina María Serna Higuita; lm.serna@hotmail.com; John Fredy Nieto Ríos; ohnfredynieto@gmail.com

Recibido: febrero 10 de 2015

Aceptado: febrero 18 de 2015

Cómo citar: Nieto-Ríos JF, Serna-Higuita LM, Valencia-Chicué LH, Ocampo-Kohn C, Aristizábal-Alzate A, Zuluaga-Valencia GA. Hipopotasemia recurrente y de difícil control en un paciente con leucemia linfoide aguda. Iatreia. 2015 Jul-Sep;28(3): 312-317. DOI 10.17533/udea.iatreia.v28n3a09.

RESUMO

Hipopotassemia recorrente e de difícil controle num paciente com leucemia linfoide aguda

A hipopotassemia é um alteração hidroeletrolítica que em ocasiões é difícil de controlar, e quando é muito grave pode produzir complicações que ameaçam a vida; apresentamos o caso de uma paciente com leucemia linfoide aguda em recaída, que apresentou paralisia flácida sócia a hipopotassemia grave; como causa se encontrou uma tubulopatía renal associada a infiltração leucêmica dos rins.

PALAVRAS CHAVE

Hipopotassemia; Leucemia Linfoide Aguda; Excesso de Lisozima; Paralisia Flácida

INTRODUCCIÓN

Los pacientes con leucemia aguda frecuentemente presentan alteraciones ácido-base y electrolíticas de variada etiología y difíciles de controlar. Entre ellas, una de las más frecuentes es la hipopotasemia, que si es lo suficientemente profunda puede producir complicaciones graves e incluso poner en riesgo la vida (1-3). Presentamos el caso de una paciente con leucemia aguda en recaída, que presentó parálisis flácida asociada a hipopotasemia grave de muy difícil control; como causa se encontró una tubulopatía renal asociada a infiltración leucémica de los riñones.

CASO CLÍNICO

Paciente de 31 años, con el antecedente de leucemia linfoide aguda diagnosticada el 25 de junio del 2010; recibió ocho ciclos de tratamiento con Hyper-CVAD y se hizo luego mantenimiento por 20 meses con respuesta exitosa; el 24 de septiembre del 2012 presentó recaída por lo cual recibió quimioterapia de rescate con IDA-FLAG; estuvo en protocolo para trasplante de médula ósea, pero no resultó un donante. Durante el tiempo de seguimiento presentó episodios frecuentes de hipopotasemia. En septiembre del 2013 le documentaron nueva recaída de la enfermedad al encontrar en la biopsia de médula ósea una infiltración de

blastos del 50%, y en el mielograma, recuento de blastos del 35%. La paciente rechazó nueva quimioterapia y decidió continuar con manejo paliativo.

En noviembre del 2013 ingresó a nuestra institución por disnea y debilidad generalizada (casi paralizada). Se le documentó hipopotasemia grave para la cual se inició tratamiento con potasio intravenoso a altas concentraciones, suplementos orales y ahorradores de potasio; sin embargo, luego de 15 días de tratamiento no fue posible corregir exitosamente los niveles séricos de potasio (figura 1); por tal motivo se solicitó interconsulta al servicio de Nefrología el cual hizo estudios de extensión en los que se encontró acidosis metabólica grave con brecha aniónica (*anion gap*) normal, hipouricemia, hiperlactatemia, hipopotasemia, hipomagnesemia y glucosuria (tabla 1); en la tomografía de abdomen se hallaron lesiones infiltrativas en ambos riñones (figura 2). Con estos hallazgos se hizo el diagnóstico de lisozimuria y acidosis tubular renal proximal (síndrome de Fanconi) secundarias a infiltración leucémica del riñón. Se inició tratamiento con bicarbonato, inicialmente parenteral y luego oral, citrato de potasio oral y calcitriol, y la respuesta fue adecuada.

DISCUSIÓN

La hipopotasemia, definida como un nivel de potasio en sangre menor de 3,6 mEq/L (4-6), es un trastorno electrolítico frecuente en los pacientes hospitalizados y sus causas son fácilmente reconocibles en la mayoría de los casos. Entre las más comunes están el ayuno, el uso de diuréticos o de beta 2 adrenérgicos, las infusiones de dextrosa y/o insulina y las pérdidas gastrointestinales (4-8). Por lo general, su corrección es sencilla, pero en algunas ocasiones es recurrente y de tratamiento difícil. Un nivel de potasio muy bajo (menor de 2,6 mEq/L) puede poner en riesgo la vida del paciente por parálisis, rhabdmiólisis, insuficiencia respiratoria, arritmias o paro cardíaco; además, dificulta el tratamiento de otras enfermedades por íleo paralítico, que impide la nutrición y la tolerancia a los medicamentos (7,9-11). Por lo anterior, es fundamental buscar sistemáticamente las causas corregibles, con el fin de instaurar un tratamiento apropiado, dirigido, y evitar así complicaciones graves (8).

Tabla 1. Hallazgos de laboratorio

Citoquímico de orina	Aspecto	pH	Densidad	Proteinuria	Glucosuria	Cristales de urato	Cilindros granulosos	Leucocitos
	Turbio	6,5	1.009	100 mg/dL	100 mg/dL	++++	10-20 CAP	0-5 CAP
Gases arteriales	pH	PCO₂	HCO₃	PaO₂				
	7,06	20 mmHg	5,7 mmHg	122 mmHg				
Estudios séricos	Sodio	Potasio	Magnesio	Albúmina	Proteínas totales	Ácido úrico	Parathormona	
	131 mEq/L	2,7 mEq/L	1,5 mg/dL	2,6 g/dL	5,2 g/dL	1 mg/dL	10 pg/mL	
	Fósforo	Cloro	Calcio	Lactato	Creatinina	BUN		
	2,4 mg/dL	100 mEq/L	8,5 mg/dL	6,9 mmol/L	0,66 mg/dL	19,66 mg/dL		
Estudios urinarios	Hemoglobina	Hematocrito	Leucocitos	Neutrófilos	Linfocitos	Eosinófilos	Monocitos	Plaquetas
	7,8 g/dL	22%	2.100/μL	51,5%	46,1%	0,9%	1,4%	59.000/μL
Estudios urinarios	Proteínas en la orina							
	1,35 g/día							

PCO₂: presión de dióxido de carbono; PaO₂: presión arterial de oxígeno; CAP: campo de alto poder; BUN: nitrógeno ureico

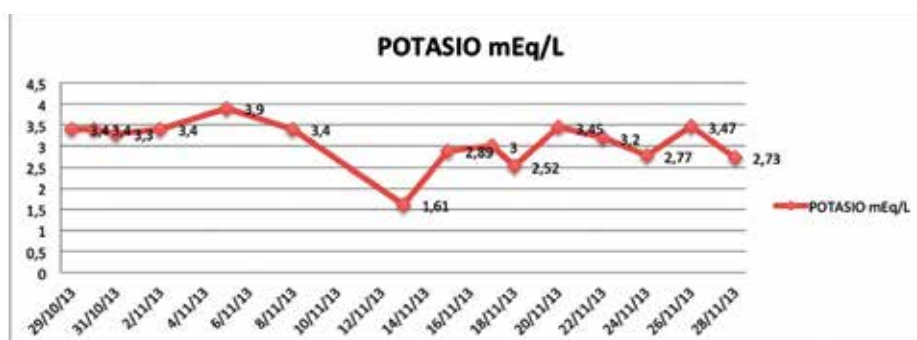


Figura 1. Evolución de los niveles séricos de potasio

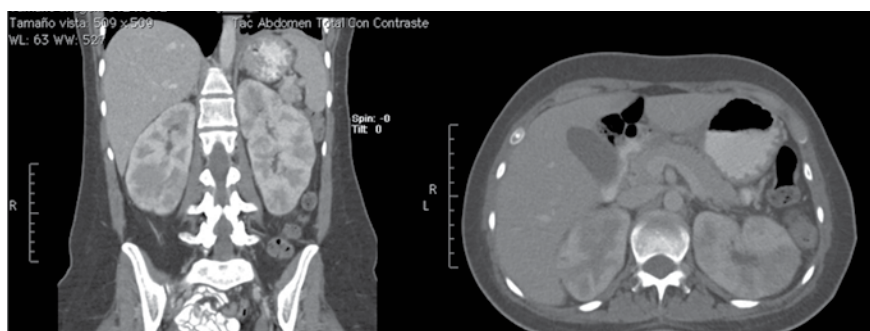


Figura 2. Tomografía de abdomen: riñones aumentados de tamaño con realce anormal del medio de contraste que evidencia múltiples lesiones hipodensas bilaterales, tanto en la corteza como en la medula, sugestivas de infiltración tumoral

Tenemos el caso de una mujer de 31 años con antecedente de leucemia linfocítica aguda en recaída, que presentaba hipopotasemia recurrente de difícil control y que había ingresado al hospital por parálisis flácida; como causa de esta se encontró un nivel extremadamente bajo de potasio sérico (1,6 meq/L) que puso en riesgo su vida. Se le inició tratamiento intensivo de reposición a altas dosis por vía central y oral y con ahorradores de potasio, y ante la persistencia de la hipopotasemia se solicitó la interconsulta al servicio de Nefrología.

En el enfoque inicial de estos casos es necesario evaluar si el potasio se está perdiendo por vía gastrointestinal o renal, si la ingesta de potasio es inadecuada, o si el potasio se está redistribuyendo en el organismo (ingreso a las células) (12-14); una historia clínica completa ayuda a saber si el paciente tiene una adecuada ingesta de potasio o si este ion se está perdiendo por vía gastrointestinal en el caso de diarrea, vómito, fístulas intestinales, etc. (12).

En el examen físico es muy importante evaluar la presión arterial (alta, por ejemplo, en casos de hiperaldosteronismo, o baja en pacientes con pérdidas renales o gastrointestinales) (15-17); signos físicos de endocrinopatías que pueden cursar con hipopotasemia (síndrome de Cushing, hipertiroidismo, hiperaldosteronismo) (18); además, una revisión de la dieta, las bebidas (por ejemplo carbonatadas), productos herbales y medicamentos que el paciente consume, permite sospechar si hay alguno implicado en la pérdida renal (diuréticos, esteroides), gastrointestinal (laxantes, resinas intercambiadoras) o de redistribución del potasio (dextrosa, insulina, hormonas tiroideas) (19-21).

En el caso de nuestra paciente, no se encontró ninguno de los factores previamente mencionados, la presión arterial estaba normal y es de tener en cuenta que llegó con parálisis flácida que se explicaba por el nivel extremadamente bajo de potasio en sangre. Para evaluar la pérdida renal es muy útil medir el potasio urinario siempre y cuando el paciente no esté bajo el influjo de diuréticos o de ahorradores de potasio (22,23); en nuestro caso esta prueba no fue útil ya que la paciente recibía previamente espironolactona (ahorrador de potasio). En la evaluación de la causa de una hipopotasemia, cuando no es evidente, es fundamental correlacionar el potasio con el equilibrio ácido-base del paciente y conocer además

el estado de los otros iones: sodio, cloro, magnesio, calcio, fósforo, así como del lactato y el ácido úrico, además del uroanálisis. Así, por ejemplo, una hipopotasemia con hipomagnesemia y alcalosis metabólica puede ocurrir con el uso de diuréticos o esteroides, en el hiperaldosteronismo primario o secundario, o en una tubulopatía como el síndrome de Bartter o el síndrome de Gitelman (8,24,25). Una hipopotasemia con hipernatremia y alcalosis metabólica indica el uso de bicarbonato, y una hipopotasemia con acidosis metabólica puede indicar pérdidas gastrointestinales, sepsis, deshidratación, reanimación intensiva sin suplemento de potasio, cetoacidosis diabética, intoxicación o una tubulopatía renal. En el caso de nuestra paciente se trataba de una hipopotasemia con acidosis metabólica grave, pero sin que estuviera séptica, intoxicada, con problemas metabólicos, deshidratada o con pérdidas gastrointestinales. Lo anterior era altamente sugestivo de que el potasio se estaba perdiendo por vía renal con la limitación de que no fue posible comprobarlo con la medición del potasio urinario. Por tal motivo se solicitaron exámenes complementarios. La medición de los otros iones reveló hipomagnesemia, hipofosfatemia, hiperlactatemia e hipouricemia, y en el uroanálisis se hallaron pH alcalino y evidencia de glucosuria y proteinuria. Esto nos llevó al diagnóstico de tubulopatía renal de tipo síndrome de Fanconi adquirido y acidosis láctica asociada a la leucemia aguda; sin embargo, no era suficiente para explicar la hipopotasemia tan grave y recurrente que presentaba (1-3,26,27).

Este diagnóstico presuntivo y el antecedente de leucemia aguda en recaída llevaron a revisar las imágenes de los riñones; se encontró una tomografía abdominal reciente en la que se evidenciaba infiltración tumoral de los riñones posiblemente leucémica (figura 1). Dado el cuadro clínico de la paciente se concluyó que su tubulopatía era secundaria a la lisozimuria que se puede encontrar en estos pacientes y que sí explicaba claramente la hipopotasemia grave resistente al manejo, ya que la lisozima se produce en grandes cantidades en los pacientes con leucemia activa y al eliminarse por vía renal (lisozimuria) produce tubulopatía y kaliuresis abundante (2,3,28). Como la causa de base no se pudo corregir porque la paciente optó por el manejo paliativo, se hizo tratamiento de la tubulopatía renal con suplemento de potasio inicialmente parenteral y luego oral, bicarbonato de sodio,

citrato de potasio, calcitriol y espironolactona; hubo buena respuesta a la terapia en cuanto a la corrección del trastorno ácido-base y electrolítico (29).

En conclusión, la hipopotasemia grave, persistente y recurrente es frecuente en los pacientes con leucemia aguda y amerita un enfoque sistemático para encontrar la causa, con el fin de tratarla tempranamente y evitar así complicaciones graves que ponen en peligro la integridad de los pacientes.

REFERENCIAS BIBLIOGRÁFICAS

1. Filippatos TD, Milionis HJ, Elisaf MS. Alterations in electrolyte equilibrium in patients with acute leukemia. *Eur J Haematol.* 2005 Dec;75(6):449-60.
2. O'Regan S, Carson S, Chesney RW, Drummond KN. Electrolyte and acid-base disturbances in the management of leukemia. *Blood.* 1977 Mar;49(3):345-53.
3. Munker R, Hill U, Jehn U, Kolb HJ, Schalhorn A. Renal complications in acute leukemias. *Haematologica.* 1998 May;83(5):416-21.
4. Gennari FJ. Hypokalemia. *N Engl J Med.* 1998 Aug;339(7):451-8.
5. Mandal AK. Hypokalemia and hyperkalemia. *Med Clin North Am.* 1997 May;81(3):611-39.
6. Gennari FJ. Disorders of potassium homeostasis. Hypokalemia and hyperkalemia. *Crit Care Clin.* 2002 Apr;18(2):273-88.
7. Marti G, Schwarz C, Leichtle AB, Fiedler GM, Arampatzis S, Exadaktylos AK, et al. Etiology and symptoms of severe hypokalemia in emergency department patients. *Eur J Emerg Med.* 2014 Feb;21(1):46-51.
8. Reimann D, Gross P. Chronic, diagnosis-resistant hypokalaemia. *Nephrol Dial Transplant.* 1999 Dec;14(12):2957-61.
9. Lin SH, Lin YF, Halperin ML. Hypokalaemia and paralysis. *QJM.* 2001 Mar;94(3):133-9.
10. Bagley WH, Yang H, Shah KH. Rhabdomyolysis. *Intern Emerg Med.* 2007 Oct;2(3):210-8.
11. Yelamanchi VP, Molnar J, Ranade V, Somberg JC. Influence of electrolyte abnormalities on interlead variability of ventricular repolarization times in 12-lead electrocardiography. *Am J Ther.* 2001 Mar-Apr;8(2):117-22.
12. Greenlee M, Wingo CS, McDonough AA, Youn JH, Kone BC. Narrative review: evolving concepts in potassium homeostasis and hypokalemia. *Ann Intern Med.* 2009 May;150(9):619-25.
13. Wang WH, Giebisch G. Regulation of potassium (K) handling in the renal collecting duct. *Pflügers Arch.* 2009 May;458(1):157-68.
14. Liu T, Nagami GT, Everett ML, Levine BS. Very low calorie diets and hypokalaemia: the importance of ammonium excretion. *Nephrol Dial Transplant.* 2005 Mar;20(3):642-6.
15. Stewart PM. Mineralocorticoid hypertension. *Lancet.* 1999 Apr;353(9161):1341-7.
16. Mattsson C, Young WF Jr. Primary aldosteronism: diagnostic and treatment strategies. *Nat Clin Pract Nephrol.* 2006 Apr;2(4):198-208.
17. Rossi GP, Bernini G, Caliumi C, Desideri G, Fabris B, Ferri C, et al. A prospective study of the prevalence of primary aldosteronism in 1,125 hypertensive patients. *J Am Coll Cardiol.* 2006 Dec;48(11):2293-300.
18. Torpy DJ, Mullen N, Ilias I, Nieman LK. Association of hypertension and hypokalemia with Cushing's syndrome caused by ectopic ACTH secretion: a series of 58 cases. *Ann N Y Acad Sci.* 2002 Sep;970:134-44.
19. Tsai CS, Chen YC, Chen HH, Cheng CJ, Lin SH. An unusual cause of hypokalemic paralysis: aristolochic acid nephropathy with Fanconi syndrome. *Am J Med Sci.* 2005 Sep;330(3):153-5.
20. Abraham BP, Sellin JH. Drug-induced, factitious, & idiopathic diarrhoea. *Best Pract Res Clin Gastroenterol.* 2012 Oct;26(5):633-48.
21. Papademetriou V. Diuretics, hypokalemia, and cardiac arrhythmia: a 20-year controversy. *J Clin Hypertens (Greenwich).* 2006 Feb;8(2):86-92.
22. Lin SH, Lin YF, Chen DT, Chu P, Hsu CW, Halperin ML. Laboratory tests to determine the cause of hypokalemia and paralysis. *Arch Intern Med.* 2004 Jul;164(14):1561-6.
23. Groeneveld JH, Sijpkens YW, Lin SH, Davids MR, Halperin ML. An approach to the patient with severe hypokalaemia: the potassium quiz. *QJM.* 2005 Apr;98(4):305-16.
24. Wiedersheimer JM, Muser J, Lutz T, Hulter HN, Krapf R. Acute metabolic acidosis: characterization and

- diagnosis of the disorder and the plasma potassium response. *J Am Soc Nephrol.* 2004 Jun;15(6):1589-96.
25. Gladziwa U, Schwarz R, Gitter AH, Bijman J, Seyberth H, Beck F, et al. Chronic hypokalaemia of adults: Gitelman's syndrome is frequent but classical Bartter's syndrome is rare. *Nephrol Dial Transplant.* 1995;10(9):1607-13.
26. Kobayashi T, Muto S, Nemoto J, Miyata Y, Ishihara-jima S, Hironaka M, et al. Fanconi's syndrome and distal (type 1) renal tubular acidosis in a patient with primary Sjögren's syndrome with monoclonal gammopathy of undetermined significance. *Clin Nephrol.* 2006 Jun;65(6):427-32.
27. Rodríguez Soriano J. Renal tubular acidosis: the clinical entity. *J Am Soc Nephrol.* 2002 Aug;13(8):2160-70.
28. Harrison JF, Parker RW, De Silva KL. Lysozymuria and acute disorders of renal function. *J Clin Pathol.* 1973 Apr;26(4):278-84.
29. Morris RC Jr, Sebastian A. Alkali therapy in renal tubular acidosis: who needs it? *J Am Soc Nephrol.* 2002 Aug;13(8):2186-8.

**La Revista Iatreia agradece el apoyo de la
Fundación Cátedra
Fernando Zambrano Ulloa**