



Sarcoidosis asociada a panuveítis en el área de un tatuaje: Reporte de caso

Andrés Chavarriaga-Restrepo¹, Juan Esteban López-Maya², Miguel Antonio Mesa-Navas³,
Carlos Jaime Velásquez-Franco³

RESUMEN

Antecedentes: la sarcoidosis es una de las reacciones cutáneas asociadas con los tatuajes. Lo más frecuente es que se presente una afección sistémica; dentro de ésta, el compromiso por uveítis y las reacciones sarcoidales asociadas a los tatuajes han sido poco descritas.

Caso clínico: hombre de 27 años con cuadro clínico de seis meses de evolución constituido por malestar general, fiebre subjetiva, escalofríos, mialgias, artralgias, tos con expectoración hemoptoica y edema en los miembros inferiores. Se encontró ojo izquierdo rojo, disminución de la agudeza visual y pápulas que infiltraban uno de los tatuajes que se había realizado seis meses antes en el brazo derecho y antebrazo izquierdo.

Conclusión: la sarcoidosis asociada a los tatuajes es una condición que requiere de un alto índice de sospecha; donde la infiltración del tatuaje debe hacer pensar al clínico en el diagnóstico para realizar la búsqueda activa del daño orgánico visceral, mucho más en un paciente con uveítis que puede llevar a la ceguera. Aunque inusual, existe esta triple asociación: tatuaje, sarcoidosis sistémica y panuveítis.

PALABRAS CLAVE

Sarcoidosis; Tatuaje; Uveítis

¹ Especialista en Medicina Interna. Residente de Reumatología. Universidad Pontificia Bolivariana. Medellín, Colombia.

² Radiólogo. Hospital Pablo Tobón Uribe. Medellín, Colombia.

³ Profesor de Medicina Interna y Reumatología. Especialista en Reumatología. Universidad Pontificia Bolivariana. Clínica Universitaria Bolivariana. Medellín, Colombia.

Correspondencia: Andrés Chavarriaga Restrepo, andresch_1@hotmail.com

Recibido: septiembre 25 de 2019

Aceptado: enero 23 de 2020

Cómo citar: Chavarriaga-Restrepo A, López-Maya JE, Mesa-Navas MA, Velásquez-Franco CJ. Sarcoidosis asociada a panuveítis en el área de un tatuaje: Reporte de caso. Iatreia. 2020 Oct-Dic;33(4):370-6. DOI 10.17533/udea.iatreia.72.

SUMMARY

Sarcoidosis associated with panuveitis in the area of a tattoo: Case report

Background: One of the cutaneous reactions associated with tattoos is sarcoidosis and the most frequent presentation is systemic involvement; within this, the manifestation of uveitis and sarcoidal reactions associated with tattoos is little described.

Clinical case: A 27-year-old man with a clinical picture of six months of evolution consisting of general malaise, subjective fever, chills, myalgias, arthralgias, cough with hemoptysis, edema in lower limbs, and in whom red eye, diminution of visual acuity, and papules that infiltrated one of the tattoos that were placed, six months earlier, on the right arm and left forearm, were found.

Conclusion: Sarcoidosis associated with tattooing is a disease that requires a high index of suspicion, where its infiltration should make the clinician suspect the disease and make an active search for systemic involvement, especially in a patient with a uveal compromise that can lead to blindness. It must keep in mind that, although rare, this triple association is possible (tattoo, systemic sarcoidosis, and panuveitis).

KEY WORDS

Sarcoidosis; Tattooing; Uveitis

INTRODUCCIÓN

La sarcoidosis es una enfermedad granulomatosa crónica de etiología desconocida. Su origen parece estar relacionado con la respuesta inmune a un antígeno que ingresa por la vía aérea, pues la afección pulmonar está presente en la mayoría de los casos (1). Dentro de las reacciones adversas a los tatuajes, la sarcoidosis es poco frecuente, pero en aquellos pacientes con sarcoidosis con compromiso sistémico, hay involucrado un tatuaje entre el 50-75 % de los casos (2-4).

La relación que existe entre tatuajes y sarcoidosis aún no está clara, pero existen múltiples teorías. Entre

ellas se describe al fenómeno de Koebner (aparición de lesiones en los sitios de trauma), el desarrollo de la enfermedad en sitios de cicatriz y la reacción granulomatosa mediada por mecanismos inmunológicos, disparada por una estimulación antigénica constante (5). La oculopatía en sarcoidosis se presenta en una cuarta parte de los pacientes. La asociación de la afección ocular con el compromiso del tatuaje tiene pocos reportes en la literatura; se especula que podría ocurrir por un fenómeno de hipersensibilidad (6). A continuación, se presenta un caso clínico de sarcoidosis sistémica con el compromiso de un tatuaje y uveítis.

PRESENTACIÓN DEL CASO

Hombre de 27 años, natural y residente de Medellín (Colombia), conductor de profesión. Como antecedentes personales padeció leucemia linfocítica aguda a los tres años, en remisión sostenida desde entonces. Seis meses antes del cuadro clínico actual el paciente se realizó dos tatuajes: uno en el brazo derecho y el otro en el antebrazo izquierdo. Ingresó al servicio de urgencias en agosto del 2016 por un cuadro clínico de seis meses de evolución, este consistente en malestar general, fiebre subjetiva, escalofríos, mialgias, artralgias, tos con expectoración hemoptoica y edema en los miembros inferiores. En el examen físico estaba en aceptables condiciones generales, sin hallazgos importantes, salvo unos estertores crepitantes en ambos campos pulmonares de predominio basal. En los paraclínicos de ingreso se evidenció un hemograma sin alteraciones significativas, con reactantes de fase aguda función hepática y renal normales (Tabla 1).

Por la presencia de los síntomas pulmonares se ordenó una radiografía del tórax. Esta evidenció el compromiso intersticial pulmonar y perihiliar (Figura 1). Posteriormente se hizo una tomografía del tórax de alta resolución, que mostró un patrón micronodular perilinfático (Figura 2). Adicionalmente, se solicitaron pruebas serológicas para VIH, baciloscopias seriadas y lavado broncoalveolar, las cuales fueron negativas; además de una prueba de tuberculina de 0 mm.

Tabla 1. Laboratorio de ingreso

PARACLÍNICO	VALOR	RANGO DE REFERENCIA
Hemoglobina	15.5 g/dL	12-16
Hematocrito	44.9%	38-50
Leucocitos	8320/mm ³	4500-11000
Neutrófilos	5030/mm ³	1500-8000
Linfocitos	1130/mm ³	1500-4000
Monocitos	950/mm ³	30-900
Plaquetas	192000/mm ³	150000-450000
Velocidad de sedimentación globular	8 mm/hora	0-30
Proteína C reactiva	0.25 mg%	0-1
Baciloscopias (#3)	Negativas	-----
25 hidroxivitamina D	7.97 mmol/L	Mayor a 30
Ácido úrico	8.9 mg%	Normal hasta 6.8
VIH	Negativo	-----
Nitrógeno ureico	12.5 mg%	7-18
Creatinina	0.9 mg%	Menor a 1.3
Calcio	9.37 mg%	8.4-10.2
Albúmina	4 g/L	3.4-5.4
Potasio	4.31 mmol/L	3.5-5.5
Fósforo	4.63 mg%	2.3-4.6
Fosfatasa alcalina	123 UI/L	Menor a 270
Gamma glutamil transpeptidasa	72 UI/L	5-85
AST	19 UI/L	15-37
ALT	23.1 UI/L	30-65
Bilirrubina total	0.41 mg%	0.5-1.3
Bilirrubina directa	0.19 mg%	0.1-0.59

Fuente: creación propia

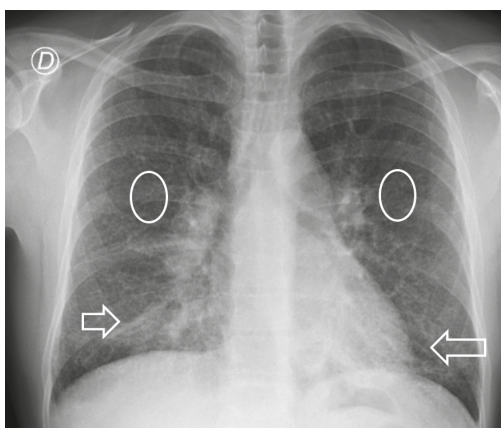


Figura 1. Proyección PA del tórax con opacidades intersticiales y retículo nodulares difusas (flechas) y adenopatías peri hiliares (círculos). Esto corresponde con una sarcoidosis en estadio 2. Fuente: creación propia

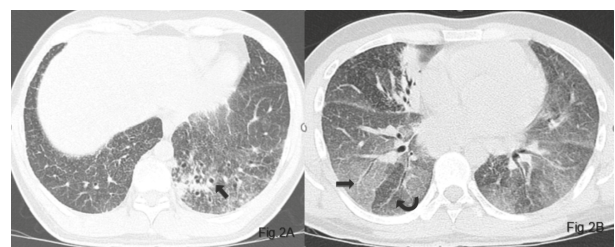


Figura 2. Bronquiectasias en un paciente con sarcoidosis. 2A: TC de alta resolución que muestra bronquiectasias de tracción por cambios fibróticos iniciales en la base pulmonar izquierda (flecha recta). **2B.** Patrón en mosaico. TC de alta resolución en fase espiratoria donde se evidencia un patrón de atenuación en mosaico, con áreas de menor densidad (flecha curva) que representan el atrapamiento de aire por el compromiso de la pequeña vía aérea y otras zonas de mayor densidad (flecha recta) que corresponden con el pulmón sano. Este hallazgo se observa con relativa frecuencia en los pacientes con sarcoidosis. Fuente: creación propia

Luego de dos semanas de hospitalización y seis meses de síntomas respiratorios, el paciente presentó un episodio de ojo rojo izquierdo asociado con la disminución de la agudeza visual (100/200). Por lo anterior, se solicitó la evaluación por oftalmología, que encontró inyección periquerática, infiltrados grasos finos, sinquias posteriores, turbidez en la cámara anterior de tres cruces y papilitis sin flebitis ni arteritis, con una presión intraocular de 12 mm/Hg; el diagnóstico oftalmológico fue panuveítis con papilitis. Se prescribió el tratamiento con tropicamida (1 gota cada ocho horas) y prednisolona/fenilefrina (1 gota cada 4 horas). Los síntomas oculares y la disminución de la agudeza visual mejoraron a las dos semanas.

El paciente fue remitido a otra institución para complementar los estudios. Al ingreso refirió la aparición de pápulas en la piel de los miembros superiores, en los sitios de punción de la venoclisis y en los tatuajes, éstos se los había realizado seis meses atrás en el brazo derecho y el antebrazo izquierdo, con mayor afección de este último desde hacía una semana (Figura 3), motivo por el cual el paciente fue llevado a biopsia de piel.




Figura 3. Pápulas coalescentes en el sitio de la realización del tatuaje. Fuente: creación propia

Se ordenó un perfil autoinmune que mostró anticuerpos antinucleares (ANAS) positivos a una dilución de 1/640 con un patrón homogéneo; el resto de los anticuerpos (anti-Ro, anti-La, anti-Sm y anti-RNP). ANCAS, anti-DNA, anticardiolipinas, anti-beta 2 glicoproteína 1, factor reumatoide) fueron negativos.

Adicionalmente, con miras a descartar la reactivación de su enfermedad hematológica de base o una segunda neoplasia, se realizó un aspirado de médula ósea, que histológicamente no tenía alteraciones.

RAZONAMIENTO DIAGNÓSTICO

Los resultados de anticuerpos anticardiolipinas o anti-B2 glicoproteína 1 fueron negativos. Aunque sí presentaba ANAS positivos, el paciente no tenía clínica compatible con enfermedad autoinmune reumatológica sistémica.

La biopsia de la piel mostró abundantes granulomas conformados por histiocitos epitelioides, algunos de ellos con tendencia a coalescer. Adicionalmente, se observaba una reacción inflamatoria compuesta por células mononucleares y gigantes multinucleadas tipo Langhans. No se observó necrosis y las tinciones con ZN y plata metenamina fueron negativas (Figura 4).

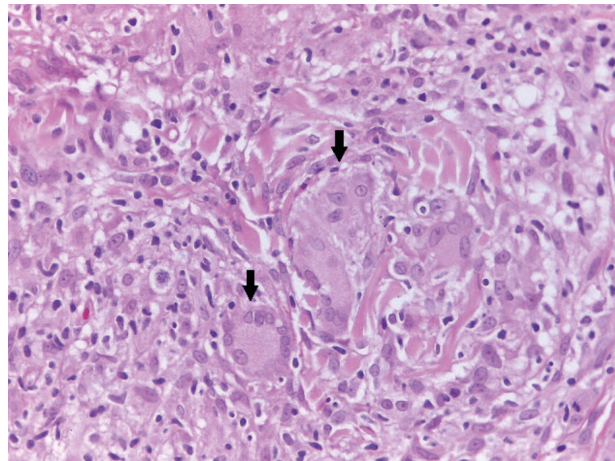


Figura 4. Biopsia del tatuaje. Se observan granulomas sin necrosis de caseificación (flechas). Fuente: creación propia

Finalmente, en presencia de un compromiso multisistémico con afección respiratoria, panuveítis, infiltración granulomatosa del tatuaje sin necrosis de caseificación, prueba de tuberculina negativa y, habiéndose descartado razonablemente otros diagnósticos diferenciales infecciosos, inflamatorios y autoinmunes, se

confirma la sarcoidosis. No se midieron los niveles de enzima convertidora de angiotensina. Se procedió a dar manejo con pulsos de metilprednisolona 500 mg intravenosos (IV) durante tres días y, ciclofosfamida 750 mg IV, dosis única, seguido de 50 mg de prednisolona debido a la gravedad del cuadro. A las dos semanas del seguimiento intrahospitalario las lesiones infiltrativas en la piel habían desaparecido, así como el ojo rojo. El paciente egresó del hospital y no fue posible continuar con su seguimiento ambulatorio por razones administrativas.

DISCUSIÓN

La sarcoidosis es una entidad sistémica generada por un antígeno que aún se desconoce, donde la formación del granuloma es la base histológica de la enfermedad. Dicho antígeno se presume que es aerotransportado, debido a la alta frecuencia del compromiso pulmonar (8). Las formas agudas son representadas, de forma prototípica, por el síndrome de Löfgren, dado por la triada de linfadenopatía hiliar bilateral, el eritema nodoso y la artritis bilateral del tobillo. Esta forma, junto con la fiebre uveoparotídea (síndrome de Heerfordt), constituyen los dos escenarios sintomáticos en los que es posible realizar el diagnóstico de la sarcoidosis sin confirmación histológica (8). En el caso que describimos se presentó una sarcoidosis con un compromiso multisistémico, pero sin debut agudo.

Luego de la revisión de la literatura, se encontraron 25 casos reportados por Wenzel *et al.* (9) de sarcoidosis del tatuaje con compromiso sistémico. En dicha revisión, 16 casos tuvieron un compromiso sistémico y 9 solo presentaron una reacción granulomatosa cutánea (9).

Los pigmentos orgánicos utilizados en los tatuajes contienen impurezas y no tienen historia de seguridad en humanos. Estos se descomponen, al contacto con la luz, en aminas aromáticas que se diseminan hasta encontrarse en los ganglios linfáticos y entran en contacto con el sistema inmune (9).

Las reacciones sarcoidales por tatuajes ocurren por la presencia de los pigmentos depositados en la dermis; éstos generan una respuesta inmune y la formación de granulomas a través de la activación de los linfocitos T CD4 (células Th1), estimulando la activación

y secreción de interferón gamma. Además, hay migración de linfocitos B mediada a través del receptor de quemoquinas CXCR3; los linfocitos T CD4 expresan la proteína similar a las citoquinas, TLA1, que interactúan con su receptor DR3, produciendo altas cantidades de MMP-9 (metalopeptidasa) y partiendo la molécula CD163 expresada en la superficie de los macrófagos; estos a su vez, expresan altos niveles de TLR9, aumentándose la secreción de CXCL10 y atrayendo de esta forma más linfocitos Th1 al granuloma. Además, hay una regulación a la alta de IRAK-1 (receptor de interleucina 1 asociado con la quinasa) y Rip2 (receptor de interacción de proteínas), con mayor producción de IL-1 β e IL-6, diferenciando linfocitos Th17 y aumentando la secreción de IL-17 e IL-22, con la generación desproporcionada de especies reactivas de oxígeno y mayor daño tisular (9,10).

Esta reacción puede ser causada por el tatuaje o ser la manifestación inicial de una forma sistémica de la enfermedad, siendo variable el tiempo de presentación desde uno hasta varios años después de su realización (11). El primer indicio de enfermedad son los cambios del tatuaje, el cual se puede tornar firme y edematoso, como en el caso mencionado, además de doloroso y pruriginoso (2,12). También se cree que otro mecanismo de aparición de la sarcoidosis luego de colocación de tatuajes se relaciona con los sitios de cicatrización, pues la inoculación de pigmentos durante la realización del tatuaje pueden generarla (5).

También se cree que hay una estimulación antigénica constante debida a los pigmentos del tatuaje, sirviendo éstos como nichos para la formación de granuloma. El pigmento más asociado a la sarcoidosis es el rojo por su mayor contenido de mercurio; los sitios más relacionados con su aparición son las extremidades y la cabeza, según una mayor exposición a la radiación solar (2,5,9).

Una de las teorías sobre por qué se produce la reacción sarcoidal, preferencialmente sobre el tatuaje, es la aparición del fenómeno de Koebner o isomórfico (aparición de lesiones en sitios de trauma). Un argumento en contra de esta hipótesis es el hecho de que hay varios casos reportados donde la sarcoidosis se presenta años después de la realización del tatuaje, y usualmente el fenómeno de Koebner se presenta de 10 a 20 días luego del trauma (13). El diagnóstico diferencial más importante de sarcoidosis asociada al

tatuaje, por esta relación temporal, es la reacción de cuerpo extraño (3,9).

El compromiso ocular por sarcoidosis se presenta en una cuarta parte de los pacientes y es el síntoma inicial del 5-11 % (14,15) de ellos. El compromiso uveal es el más frecuente, como se evidencia en una serie de 81 pacientes evaluados en una clínica de oftalmología, donde el 40 % tenía uveítis, 30 % queratoconjuntivitis seca y el 15 % compromiso de anexos (16).

Con respecto a la panuveítis y al compromiso del tatuaje con sarcoidosis sistémica, existen 14 reportes en la literatura, todos ellos de hombres entre 20-52 años. Ninguno tenía historia previa de sarcoidosis y la reacción ocurrió de 1-20 años luego de la realización del tatuaje (4,16,17). Dos de estos casos tuvieron una relación con tatuajes de color azul, donde se presume que hubo una reacción al cobalto presente en la tinta. Se concluyó que se presentó una reacción de hipersensibilidad tardía que mejoró luego de la remoción de los mismos (18). Un 80 % de los sujetos requirió de un manejo con esteroides sistémicos o tópicos (6); en algunos casos, incluso, se tuvo que remover el tatuaje como parte del tratamiento con mejoría posterior de la uveítis. En cuanto a la asociación de la uveítis y los granulomas del tatuaje, se ha especulado que los alérgenos se absorben lentamente por el tatuaje inflamado, acumulándose en la úvea para inducir y mantener la inflamación ocular. Sin embargo, hasta ahora no se han encontrado pigmentos en la úvea de los pacientes, favoreciendo la hipótesis que la infiltración linfocítica encontrada en estos se debe a una reacción de hipersensibilidad en lugar de una sarcoidal (6).

El presente caso es el de un hombre, como es lo usual descrito en esta triple asociación (sarcoidosis del tatuaje negro, compromiso sistémico y uveítis), con una edad que está dentro de la media de la serie reportada. La reacción cutánea se presentó dentro del tiempo usual y no existía antecedente de enfermedad granulomatosa no caseificante. Hubo mejoría con el tratamiento instaurado sin necesidad de remoción. Aunque se considera que los tatuajes de color negro son inertes, estos contienen hidrocarburos aromáticos policíclicos, los cuales generan la producción de radicales libres de oxígeno luego de la exposición solar. Estas reacciones ocurren en zonas fotoexpuestas (19), que corresponden con la ubicación anatómica del tatuaje en el presente caso.

Un diagnóstico diferencial que podría plantearse es el del síndrome autoinmune/inflamatorio inducido por adyuvantes. El tatuaje podría considerarse como tal, porque un adyuvante sería cualquier sustancia que genere estimulación antigénica, pero en el caso clínico que se presenta no se cumplieron criterios mayores o menores de esta entidad (compromiso muscular, articular, fatiga crónica, alteraciones del sueño, manifestaciones neurológicas, deterioro cognitivo, fiebre, síntomas secos, mejoría indispensable al retirar el adyuvante). Además, el tatuaje tuvo una relación causal directa y plausible biológicamente con el desarrollo de la sarcoidosis, con características clínicas e histopatológicas compatibles (20).

Con respecto al proceso diagnóstico realizado en el paciente, se debe resaltar que la presencia de un cambio en el tatuaje y de granulomas en la biopsia debe despertar la sospecha de una sarcoidosis con compromiso multiorgánico, haciendo una búsqueda activa de la afección pulmonar, presente en el 90 % de los sujetos. La uveítis en los pacientes con diagnóstico de sarcoidosis sistémica y compromiso de tatuaje, aunque rara, es biológicamente plausible y hace parte del compromiso multiorgánico de la sarcoidosis; en su manejo, es importante la inmunosupresión, aunque, en algunos casos, es necesaria la remoción del tatuaje para el control de este compromiso ocular inflamatorio.

CONCLUSIONES

Ante la presencia de un paciente con sarcoidosis y compromiso multisistémico, es crucial el examen físico minucioso de la piel en busca de tatuajes.

Con el número creciente de personas que se exponen a tatuajes, la cantidad de reacciones adversas a estos también incrementará. La asociación ente la uveítis, sarcoidosis sistémica y el compromiso del tatuaje es inusual y hasta ahora no hay claridad sobre la causa de la oculopatía. En la mayoría de los casos es necesaria la inmunosupresión como parte del tratamiento y se puede necesitar el retiro del tatuaje.

CONFLICTOS DE INTERESES

Ninguno por declarar.

REFERENCIAS BIBLIOGRÁFICAS

1. Spagnolo P, Luppi F, Roversi P, Cerri S, Fabbri LM, Richeldi L. Sarcoidosis: challenging diagnostic aspects of an old disease. *Am J Med.* 2012 Feb;125(2):118–25.
2. Antonovich DD, Callen JP. Development of sarcoidosis in cosmetic tattoos. *Arch Dermatol.* 2005 Jul;141(7):869–72. DOI 10.1001/archderm.141.7.869.
3. Ayoola R, Mansour W, Gujral J. Tattoo rash. *JAMA.* 2015 May;313(17):1747–8 DOI 10.1001/jama.2015.0990.
4. Torres L, Faiz S. Images in clinical medicine. Tattoos and sarcoidosis. *N Engl J Med.* 2014 Jun;370(23):e34. DOI 10.1056/NEJMicm1215351.
5. Ali SM, Gilliam AC, Brodell RT. Sarcoidosis appearing in a tattoo. *J Cutan Med Surg.* 2008 Feb;12(1):43–8. DOI 10.2310/7750.2007.00040.
6. Kluger N. Tattoo-associated uveitis with or without systemic sarcoidosis: A comparative review of the literature. *J Eur Acad Dermatol Venereol.* 2018 Nov;32(11):1852–61. DOI 10.1111/jdv.15070.
7. Vagal AS, Shipley R, Meyer CA. Radiological manifestations of sarcoidosis. *Clin Dermatol.* 2007 May-Jun;25(3):312–25. DOI 10.1016/j.clindermatol.2007.03.009.
8. Baughman RP, Teirstein AS, Judson MA, Rossman MD, Yeager H, Bresnitz EA, et al. Clinical characteristics of patients in a case control study of sarcoidosis. *Am J Respir Crit Care Med.* 2001 Nov 15;164(10 Pt 1):1885–9. DOI 10.1164/ajrccm.164.10.2104046.
9. Wenzel SM, Rittmann I, Landthaler M, Bäumlner W. Adverse reactions after tattooing: review of the literature and comparison to results of a survey. *Dermatology.* 2013;226(2):138–47. DOI 10.1159/000346943.
10. Huynh TN, Jackson JD, Brodell RT. Tattoo and vaccination sites: Possible nest for opportunistic infections, tumors, and dysimmune reactions. *Clin Dermatol.* 2014 Oct;32(5):678–84. DOI 10.1016/j.clindermatol.2014.04.016.
11. Haimovic A, Sanchez M, Judson MA, Prystowsky S. Sarcoidosis: A comprehensive review and update for the dermatologist. *JAAD.* 2012 May;66(5):699.e1–18;quiz 717–8. DOI 10.1016/j.jaad.2011.11.965.
12. Papageorgiou PP, Hongcharu W, Chu AC. Systemic sarcoidosis presenting with multiple tattoo granulomas and an extra-tattoo cutaneous granuloma. *JEADV.* 1999 Jan;12(1):51–3. DOI 10.1111/j.1468-3083.1999.tb00809.x.
13. Tran D, Ashton RE, Cotterill JA. Sarcoidosis presenting as tattoo granuloma inadvertently treated with laser therapy. *J Cutan Laser Ther.* 2000 Mar;2(1):41–3. DOI 10.1080/14628830050516605.
14. Jamilloux Y, Kodjikian L, Broussolle C, Sève P. Sarcoidosis and uveitis. *Autoimmun Rev.* 2014 Aug;13(8):840–9. DOI 10.1016/j.autrev.2014.04.001.
15. Baughman RP, Teirstein AS, Judson MA, Rossman MD, Yeager H, Bresnitz EA, et al. Clinical characteristics of patients in a case control study of sarcoidosis. *Am J Respir Crit Care Med.* 2001 Nov 15;164(10 Pt 1):1885–9. DOI 10.1164/ajrccm.164.10.2104046.
16. Evans M, Sharma O, LaBree L, Smith RE, Rao NA. Differences in clinical findings between Caucasians and African Americans with biopsy-proven sarcoidosis. *Ophthalmology.* 2007 Feb;114(2):325–33. DOI 10.1016/j.ophtha.2006.05.074.
17. Hanada K, Chiyoya S, Katabira Y. Systemic sarcoid reaction in tattoo. *Clin Exp Dermatol.* 1985 Sep;10(5):479–84. DOI 10.1111/j.1365-2230.1985.tb00609.x.
18. Rorsman H, Brehmer-Andersson E, Dahlquist I, Ehinger B, Jacobsson S, Linell F et al. Tattoo granuloma and uveitis. *The Lancet Lond Engl.* 1969 Jul 5;2(7610):27–8. DOI 10.1016/S0140-6736(69)92600-2.
19. Regensburger J, Lehner K, Maisch T, Vasold R, Santarelli F, Engel E et al. Tattoo inks contain polycyclic aromatic hydrocarbons that additionally generate deleterious singlet oxygen. *Exp Dermatol.* 2010 Aug;19(8):e275–81. DOI 10.1111/j.1600-0625.2010.01068.x.
20. Pericone C, Colafrancesco S, Mazor RD, Soriano A, Agmon-Levin N, Shoenfeld Y. Autoimmune/inflammatory syndrome induced by adjuvants (ASIA) 2013: Unveiling the pathogenic, clinical and diagnostic aspects. *J Autoimmun.* 2013 Dec;47:1–16. DOI 10.1016/j.jaut.2013.10.004.

