



Tuberculosis urogenital en un paciente con falla renal, estado del arte

John Fredy Nieto-Ríos¹, Julián Zea-Lopera², Sebastián Sánchez-López², Santiago Barrientos-Henao³, Diana Carolina Bello-Márquez⁴, Alejandro Vélez-Hoyos⁵, Lina María Serna-Higuaita⁶

RESUMEN

La tuberculosis es una enfermedad infecciosa y frecuente en países en vía de desarrollo. Esta puede causar una amplia variedad de complicaciones y presentaciones atípicas con alta morbimortalidad. De la forma genitourinaria se sospecha muy poco, razón por la cual su diagnóstico se hace, usualmente, de forma tardía o no se realiza. Esto conlleva a consecuencias muy graves en los pacientes, por ejemplo, la enfermedad renal crónica terminal. A continuación, se presenta un reporte de caso de una paciente con la anterior enfermedad, secundaria a una tuberculosis renal bilateral diagnosticada tardíamente y se realiza una revisión de la literatura sobre este tema.

PALABRAS CLAVE

Cistitis; Diálisis; Insuficiencia Renal; Infecciones Urinarias; Tuberculosis Urogenital

SUMMARY

Urogenital tuberculosis in a patient with kidney failure, state of the art

Tuberculosis is a common infectious disease in developing countries, which can cause a variety of complications and atypical manifestations with high morbidity and mortality. The urogenital form is rarely suspected, resulting in delayed diagnosis or even no diagnosis, which can

¹ Médico Internista, Nefrólogo, Msc Telemedicina, Hospital Pablo Tobón Uribe, Universidad de Antioquia, Medellín-Colombia.

² Médico Internista, Universidad de Antioquia, Medellín-Colombia.

³ Anestesiólogo, Universidad Pontificia Bolivariana, Medellín-Colombia.

⁴ Pediatra Nefróloga, Urogine, Universidad de Antioquia, Medellín-Colombia.

⁵ Patólogo, Hospital Pablo Tobón Uribe, Medellín-Colombia.

⁶ Estudiante de doctorado, Universidad de Tuebingen, Tuebingen-Alemania.

Correspondencia: John Fredy Nieto-Ríos; johnfredynieto@gmail.com

Recibido: septiembre 25 de 2019

Aceptado: enero 23 de 2020

Cómo citar: Nieto-Ríos JF, Zea-Lopera J, Sánchez-López S, Barrientos-Henao S, Bello-Márquez DC, Vélez-Hoyos A, et al. Tuberculosis urogenital en un paciente con falla renal, estado del arte. *Iatreia*. 2020 Oct-Dic;33(4):360-9. DOI 10.17533/udea.iatreia.67.

have serious consequences for the patients, such as chronic end-stage renal disease. We report on a patient with chronic end-stage renal failure caused by a delayed diagnosis of bilateral renal tuberculosis and a literature review on this topic.

KEY WORDS

Cystitis; Dialysis; Renal Insufficiency; Tuberculosis, Urogenital; Urinary Tract Infections

INTRODUCCIÓN

La infección por *Mycobacterium tuberculosis* es una enfermedad de alta prevalencia mundial y con graves consecuencias para la salud pública de las naciones. Durante el año 2018, diez millones de personas adquirieron esta infección (1), con una mortalidad anual de 1,2 millones de pacientes (1-4), convirtiéndola en una de las principales causas de muerte en los países en vías de desarrollo (2).

Aunque la tuberculosis (TB) afecta cualquier parte del cuerpo, el 69 % de los casos presentan compromiso pulmonar. Entre las formas extrapulmonares, la tuberculosis urogenital (TB-U) es una de las manifestaciones más comunes, reportada del 1-30 % de los pacientes (5,6). Puede comprometer los riñones, uréteres, ovarios, testículos, vejiga, próstata, uretra, pene, útero o cérvix. (7-11). A continuación, presentamos el caso de una paciente con diagnóstico de enfermedad renal crónica terminal (ERCT), secundaria a una tuberculosis con necesidad de nefrectomía bilateral e inicio de hemodiálisis.

CASO CLÍNICO

Mujer de 71 años con antecedente de infecciones urinarias recurrentes sin microorganismos aislados y con poca mejoría de acuerdo con los esquemas antibióticos recibidos. Nefrectomía derecha en el año 2016 por hidronefrosis de etiología desconocida; además, enfermedad renal crónica en estadio terminal con necesidad de terapia de reemplazo renal desde el mes de febrero del 2017. En diciembre del año 2016 ingresó al Hospital Pablo Tobón Uribe por presentar hematuria

macroscópica, dolor hipogástrico y fiebre. En la revisión por sistemas la paciente refería tener síntomas irritativos urinarios crónicos con dos años de evolución, por lo que ya le habían realizados múltiples estudios, sin encontrar la causa. En el examen físico se observó una paciente caquética, pálida, febril, hemodinámicamente estable, con hipersensibilidad al palpar el hipogastrio. Se realizaron estudios complementarios, entre ellos: citoquímico de orina con proteinuria de 150mg/dL, hematuria de 11-20 por campo de alto poder (CAP), leucocituria > 50 por CAP, con gram de orina negativo para bacterias, urocultivo y hemocultivos negativos, Elisa para VIH negativo, niveles de 25-OH-vitamina D muy bajos (7 ng/mL); ecografía renal con hidronefrosis grado 5 izquierda con signos de pionefrosis (por lo cual, requirió nefrostomía [Figura 1]); pielografía anterógrada izquierda que mostró hidronefrosis severa con deformidad de los cálices menores y estenosis arrosariada del uréter proximal (Figura 2); biopsia vesical donde se observaron múltiples granulomas sin evidenciar micobacterias.

Se evaluó nuevamente la histología del riñón derecho nefrectomizado en el año 2016. Se encontraron hallazgos compatibles con pielonefritis crónica granulomatosa (Figura 3). Por los datos clínicos reportados y los hallazgos en la biopsia renal y vesical se sospechó de tuberculosis genitourinaria. Esta se confirmó mediante la detección en la orina de ADN de *Mycobacterium tuberculosis* por medio del método GeneXpert® MTB/RIF y, posteriormente, el cultivo para micobacterias en la orina fue positivo (fecha de toma: 26/12/2017, fecha de detección: 12/01/2018). Se realizó una búsqueda activa de infección pulmonar que se descartó por medio de fibrobroncoscopia y lavado broncoalveolar. Se inició tratamiento con esquema tetraconjugado (isoniazida, rifampicina, pirazinamida, etambutol) y se decidió llevar a nefrectomía izquierda.

El estudio de la patología del riñón izquierdo reportó cambios histopatológicos correspondientes con la infección por *M. tuberculosis* (inflamación crónica granulomatosa y nefritis tubulointersticial severa), asociados con el crecimiento de este patógeno en el cultivo para micobacterias de las muestras de orina tomadas al ingreso de la hospitalización, lo que permitió una identificación adecuada del microorganismo y su sensibilidad. Varias semanas después, se dio de alta con el tratamiento antituberculoso planeado para 6 meses de

acuerdo con los protocolos de tratamiento nacional. La paciente evolucionó satisfactoriamente: culminó el tratamiento. En el último seguimiento la paciente se encuentra totalmente asintomática.

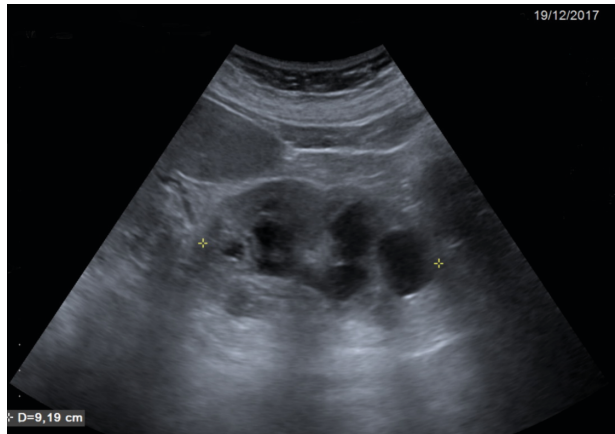


Figura 1. Ecografía del riñón izquierdo. Se observa hidronefrosis izquierda grave con signos de pionefrosis. Fuente: ecografía de la paciente, previa autorización

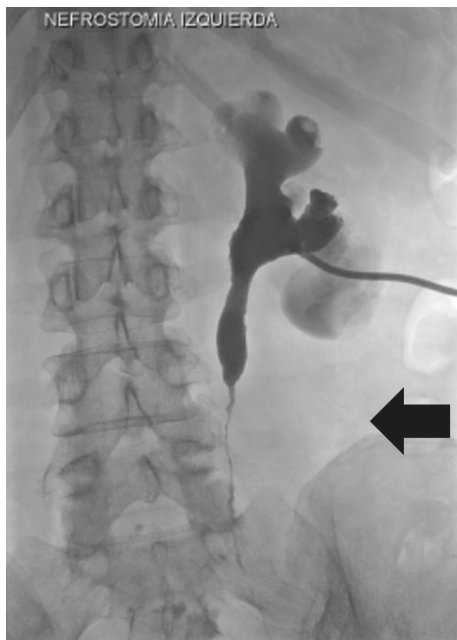


Figura 2. Pielografía anterógrada izquierda. Se observa hidronefrosis grave, estenosis arrosariada ureteral proximal con paso limitado del contraste (flecha) y deformidad de los cálices. Fuente: estudio imagenológico del reporte de caso, tomado previa autorización

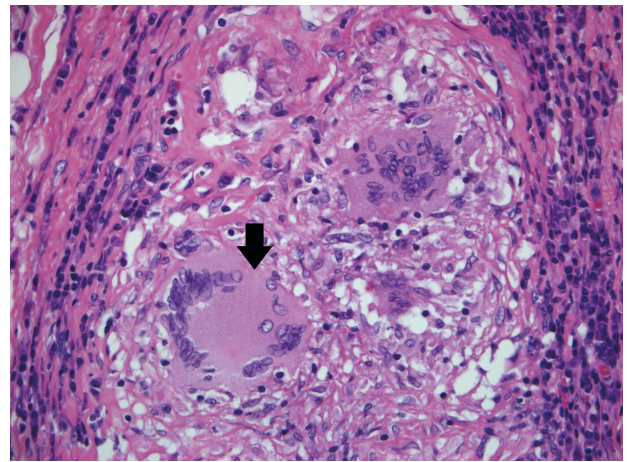


Figura 3. Coloración de hematoxilina y eosina, histología de riñón derecho nefrectomizado. Se observa la presencia de células gigantes multinucleadas, de tipo Langhans, en medio del proceso inflamatorio linfoplasmocitario; y un foco de necrosis, también nefritis tubulointersticial, grave. Fuente: estudio histopatológico del reporte de caso, tomado previa autorización

DISCUSIÓN

Presentamos el caso de una paciente con diagnóstico de enfermedad renal crónica en estadio terminal (ERCT), secundaria a TB-U con compromiso renal bilateral; basados en esto realizamos una revisión de la literatura sobre el tema.

La tuberculosis es una enfermedad infecciosa granulomatosa crónica causada por bacilos ácido alcohol resistentes del género *Mycobacterium* (12). Esta infección tiene una distribución mundial, donde alrededor del 90 % de los nuevos casos se presentan en países en vía de desarrollo (6,13,14). Aunque la forma de presentación más frecuente de la tuberculosis es la pulmonar (5), del 5-45 % de los casos se puede presentar el compromiso de otros órganos (7), entre ellos el tejido pleural, ganglionar, los huesos, meninges y el tracto genitourinario, pudiendo corresponder este último al 10 % del total de los casos (7). La incidencia de TB-U varía de acuerdo con la región geográfica examinada; por ejemplo, en África se presentan entre el 15-20 %. Por el contrario, en Europa occidental es del 2-10 % (7). En una revisión sistemática realizada por Figueiredo *et al.*, la tuberculosis urogenital representó del 30-40 % de todas las formas extrapulmonares, siendo

la segunda en frecuencia después del compromiso ganglionar (15). En relación con la población colombiana, Montufar *et al.* reportaron una incidencia de TB-U de solo el 0.58%, (3), por lo que se considera que puede haberse dado un subregistro.

En general, la TB-U afecta más a los hombres que las mujeres, con una relación de 2:1. Sin embargo, esta estimación es controvertida, ya que no se dispone de estudios epidemiológicos y clínicos controlados (7,16). La edad de presentación más frecuente es la quinta década de la vida (13,14). Se ha reportado que hasta el 75 % de los pacientes con TB-U están coinfectados con VIH, lo cual obliga a descartar siempre la infección por este virus (17), tal y como se hizo en la paciente de este escrito.

FISIOPATOLOGÍA

Casi todas las infecciones por *Mycobacterium tuberculosis* son secundarias a la inhalación de las micropartículas que contienen bacilos procedentes de una persona infectada con tuberculosis pulmonar (18). Estas micobacterias alcanzan los espacios respiratorios terminales, en donde pueden ser ingeridas por los macrófagos alveolares, que tienen una capacidad deficiente para controlar la replicación del bacilo (19-21). Los macrófagos infectados son transportados por el tejido linfático hasta los ganglios linfáticos hiliares y mediastinales. Sin embargo, en pacientes sin inmunidad y, en ocasiones en huéspedes normales, la diseminación puede hacerse por vía linfohematógena, favoreciendo la retención de la micobacteria en los ganglios distantes, riñones, la próstata, epífisis de los huesos largos, cuerpos vertebrales, meninges y, muy particularmente, en la porción posteroapical de los pulmones (22-24).

La colonización del sistema urogenital ocurre con lesiones bilaterales de la corteza renal, el glomérulo y los sitios pericapilares, asociados con otros focos en la próstata. Al igual que en el pulmón, estos focos cicatrizan al entrar en latencia (25,26); tanto en la tuberculosis pulmonar como en la extrapulmonar, los focos de latencia se reactivan debido a la disfunción de la inmunidad del hospedero (malnutrición, diabetes mal controlada, uso crónico de glucocorticoides o inmunodeficiencias) (27). Algunos estudios han relacionado esta disfunción inmune con los bajos niveles

de 25-OH-vitamina D (28), hallazgo que concuerda con lo documentado en la paciente descrita, quien tenía niveles extremadamente bajos de esta vitamina. El periodo de latencia entre la primoinfección pulmonar con bacilemia y la infección urogenital manifiesta es, en promedio, de 22 años (1-46 años); por lo cual la TB-U es tan poco frecuente durante la infancia (27).

Luego de su reactivación, la infección progresa a partir de un solo foco, esto explica la mayor frecuencia de TB-U unilateral (29). El compromiso por contigüidad del sistema colector lleva a la baciluria y a la propagación descendente y unilateral a través de la vejiga y el uréter, observándose estenosis múltiples ureterales, con el subsiguiente desarrollo de obstrucción, ureterohidronefrosis y riesgo de daño renal. Con el tiempo, la progresión de la infección lleva a cambios histológicos como la fibrosis progresiva de la vejiga, que caracteriza una forma avanzada de la enfermedad en la cual se presenta disminución de la capacidad y elasticidad de la vejiga, distorsión de los uréteres y el desarrollo de reflujo ureterovesical (RUV); este último, es secundario a la alteración en la acomodación de la vejiga y al aumento de la presión intravesical. Si lo anterior no es identificado tempranamente, involucra al riñón no afectado y conlleva al daño de él de forma terminal (30).

PRESENTACIÓN CLÍNICA DE LA TB UROGENITAL

La presentación inicial más común de la TB-U es la forma renal unilateral (31); sin embargo, puede presentarse en forma bilateral, tal como sucedió en el caso reportado, en donde la afección fue tan grave que evolucionó a ERCT con necesidad de nefrectomía bilateral para controlar la infección. Este compromiso de ambos riñones puede ser explicado por tres mecanismos: 1. Exacerbación de la propagación hematógena, con formación de múltiples focos parenquimatosos, condición común en casos de inmunosupresión o TB miliar; 2. Reactivación bilateral con progresión descendente y desarrollo de estenosis ureteral en ambos uréteres; 3. Reactivación y descenso ipsilateral, con diseminación retrógrada a través del reflujo. Este último es el mecanismo principal del daño renal (26,32).

La tuberculosis puede afectar a cualquier porción del tracto urogenital. En la Tabla 1 se resumen los sitios anatómicos reportados en la literatura de la afección

del sistema genitourinario (27-30,32-37). En relación con los hallazgos clínicos, los síntomas relacionados con el almacenamiento vesical como la disuria, urgencia y poliuria, son los más comunes y se presentan en el 50 % de los casos. Le siguen de hematuria y dolor

lumbar, presentes en el 35,6% y 34,4%, respectivamente; estos hallazgos fueron encontrados en el caso reportado. Adicionalmente, hasta el 50% de los pacientes pueden presentar el engrosamiento del epidídimo, tumefacción y la presencia de fístulas genitourinarias (13).

Tabla 1: Resumen de la frecuencia, fisiopatología y manifestaciones clínicas del compromiso tuberculoso según el compromiso del tracto urogenital

	Frecuencia (%)	Fisiopatología	Manifestaciones clínicas
Riñón unilateral	29 - 83		Enfermedad renal progresiva.
Riñón bilateral	16,6 - 85,5		
Uréteres	18,6 - 40,7	Ver texto	Asintomático, lesión renal posrenal, enfermedad renal progresiva.
Vejiga	10,6 - 21		Poliuria, nicturia, incontinencia, enfermedad renal progresiva.
Próstata	2 - 49,5	Necrosis caseosa con calcificaciones, fibrosis y endurecimiento de la glándula.	Usualmente asintomática, abscesos prostáticos (> pacientes VIH).
Vesícula seminal y conductos eyaculatorios	6,9	Diseminación hematogena o a través de los conductos eyaculatorios.	Infertilidad, oligozoospermia, volumen eyaculatorio bajo.
Uretra	1,4 - 21,4	Diseminación descendente.	Uretritis aguda con descarga uretral, estenosis uretral, fistula uretral.
Epidídimo y testículos	11,8 - 55,5	Diseminación contigua a partir del epidídimo. La barrera hematotesticular los protege.	Masa escrotal, endurecimiento del epidídimo, fistula escrotal, hidrocele.

Fuente: creación propia (27-30,32-37)

En cuanto a los síntomas que involucran al sistema reproductor, la tuberculosis del pene es poco frecuente y puede desarrollarse secundaria a un inóculo directo o la diseminación del foco urogenital, con la aparición de una pápula eritematosa que puede ulcerarse. La infiltración de los cuerpos cavernosos puede llevar a la deformidad peneana y fistula uretral (38,39). La tuberculosis genital femenina tiene una incidencia de 0,002 a 0,56 % en pacientes hospitalizadas, pero puede ser tan alta como un 21 % en aquellas que consultan por infertilidad (40,41). Esta puede ser secundaria a la diseminación hematogena de un foco primario o como una tuberculosis genital primaria secundaria a relaciones sexuales con un hombre con tuberculosis del pene o del epidídimo. Después del compromiso inicial de las trompas de Falopio (90-100 % de los casos, bilateral), la infección puede comprometer el endometrio (50-70 % de los casos), miometrio y alcanzar la corteza ovárica por contigüidad. La tuberculosis vulvar y vaginal son raras.

La tuberculosis genital femenina, generalmente, se presenta como infertilidad (40-76 %), por obstrucción de las trompas, dolor abdominopélvico (55 %) y desórdenes menstruales (20-25 %). La transmisión vertical de la tuberculosis es muy poco frecuente, con solo 18 casos reportados entre el 2001 y 2005 (42). Esto puede ocurrir por transmisión transplacentaria o por la aspiración o ingestión de líquido amniótico infectado. Se sabe que el riesgo de transmisión disminuye luego de haber recibido, al menos, dos semanas de tratamiento antituberculoso (42). En la paciente reportada la tuberculosis genital se descartó.

DIAGNÓSTICO

La tuberculosis urogenital se debe sospechar en aquellos pacientes con infecciones urinarias recurrentes, pobre respuesta a diferentes esquemas de antibióticos y hallazgos anormales en el citoquímico de orina

como la hematuria, piuria, orina con pH muy ácido y cultivos negativos (32,43). Este fue el caso de la paciente que reportamos, quien refería sintomatología urinaria de dos años de evolución, sin realizarse el diagnóstico por la falta de sospecha clínica. En la actualidad, no existe un examen único para el diagnóstico de TB-U, la identificación del bacilo tuberculoso en las muestras de tejido y en la orina se considera el *gold standard* actual para su diagnóstico. Infortunadamente, la detección de la micobacteria no es posible en todos los casos, debido a que la baciluria es esporádica y pobre (7).

El diagnóstico microbiológico de la TB-U se realiza mediante la tinción de Ziehl-Neelsen (ZN). Se recomienda la toma de 3 a 6 muestras consecutivas de la mitad del chorro de la primera orina de la mañana, para optimizar el rendimiento diagnóstico de las pruebas. A pesar de esto, su sensibilidad es baja, oscilando entre el 10 al 40 % (7). Los cultivos del tejido en medio sólido se consideran el *gold standard* para el diagnóstico de TB-U, entre ellos, el medio de Lowenstein-Jensen ha sido utilizado tradicionalmente con una sensibilidad de hasta el 65 % y con especificidad del 100%; desafortunadamente el crecimiento del bacilo por medio de este medio puede tardar de 6-8 semanas (7). Por este motivo, en muchos lugares este método ha sido reemplazado por los cultivos en medio líquido BD BACTEC™ MGIT™ (Mycobacteria Growth Indicator Tube), con resultados disponibles en un periodo menor a dos semanas (7,44).

En la actualidad, los métodos moleculares se han convertido en una herramienta útil para el diagnóstico de tuberculosis, tanto pulmonar como extrapulmonar. De acuerdo con una revisión sistemática, la sensibilidad y especificidad agrupada de distintas pruebas de amplificación molecular para el diagnóstico de la tuberculosis genitourinaria se encuentran en el 87 y 91 %, respectivamente (45). En Colombia se dispone de GeneXpert® MTB/RIF, avalado por la Organización Mundial de la Salud. Este método permitió detectar el bacilo tuberculoso en la paciente reportada de forma rápida y confiable.

Los estudios imagenológicos tienen una sensibilidad para tuberculosis urogenital de hasta el 91,4 %, siendo la urografía intravenosa (UIV) y la tomografía las imágenes más utilizadas. La UIV se considera por algunos como el método de elección, especialmente durante las fases tempranas de la infección. Sin embargo, hasta el 15 % de los pacientes pueden tener UIV normal

durante la infección activa y este método diagnóstico ha caído en desuso en los últimos años (46). La urotomografía es el método más utilizado actualmente; algunos hallazgos característicos son el compromiso simultáneo renal y vesical, con la presencia de múltiples estenosis en distintas porciones del sistema colector. Otros hallazgos son las irregularidades caliciales, estenosis infundibular, cicatriz renal, cavitaciones renales, calcificaciones del tracto urinario, engrosamiento del sistema colector y lesiones compatibles con TB en otros sistemas de manera simultánea (27). La ultrasonografía es de gran utilidad en la evaluación del epidídimo, donde se puede observar como una lesión hipoeoica, con una textura heterogénea. Se acompaña del compromiso testicular concomitante hasta el 38,9 % de los casos (47).

COMPLICACIONES

Entre las complicaciones que se observan en los pacientes con TB-U se encuentran la enfermedad renal crónica avanzada, con una incidencia del 24% (48), el hallazgo observado en la paciente reportada que al momento del diagnóstico presentó ERCT. También se puede presentar nefritis intersticial (49), asociación con amiloidosis (50) y metaplasia escamosa (51).

TRATAMIENTO

Mycobacterium tuberculosis es un bacilo de crecimiento lento, característica que lo hace un microorganismo difícil de eliminar y lo convierte en un mayor riesgo de resistencia para los medicamentos utilizados, por este motivo, la terapia antituberculosa en la actualidad se basa en 4 fármacos bactericidas: isoniazida, rifampicina, pirazinamida, etambutol (52). Además, aunque el esquema óptimo no ha sido definido, otros más cortos han reemplazado aquellos tradicionales de 18-24 meses de duración; las infecciones con organismos susceptibles pueden ser tratados con los regímenes usuales en tuberculosis pulmonar (53). Distintos autores demuestran cómo estos esquemas asociados a nefrectomía del riñón afectado, han permitido obtener tasas de recaídas < 1 % y orinas estériles luego de 2 semanas de tratamiento (54,55).

Algunos autores recomiendan un tratamiento por 9 meses en casos de malnutrición y malas condiciones

sociales, dado que las tasas de no respuesta pueden ser tan altas como el 22% y, del 19%, luego de un régimen de 6 meses y 1 año, respectivamente (7,56). Adicionalmente, se han reportado recaídas luego de 5 años de haber recibido el tratamiento para un bacilo sensible (57); por este motivo, se recomienda hacer un seguimiento hasta 10 años luego de resuelta la infección (58). Nuestra paciente se trató durante 6 meses y hasta el momento no ha presentado ninguna recaída.

El tratamiento anti-TB puede resolver los focos pequeños; no obstante, se sabe desde el año 1970 que el tratamiento farmacológico puede agravar las lesiones renales unas semanas luego de su inicio, con fibrosis que lleva a la obstrucción del sistema colector y contracción vesical, lo que empeora la disfunción renal (59). Por esto se hace necesario el uso de técnicas quirúrgicas reconstructivas para el desbloqueo del sistema colector o el aumento de la capacidad vesical; o ablativas para la extracción de los tejidos afectados por el bacilo (60). Un poco más de la mitad de los pacientes son llevados a cirugía (7), frecuencia que varía de acuerdo con el momento del diagnóstico, pues aquellos aún en etapas tempranas pueden tener respuesta completa al manejo farmacológico (13). Entre las opciones reconstructivas se encuentran la pieloplastia, anastomosis ureterocalicial, anastomosis ureteroureteral, reimplantación del uréter, etc. (7). Infortunadamente, la paciente reportada se diagnosticó cuando tenía ERCT, lo que no permitió frenar el daño renal causado por la TB.

La mayoría de los autores recomiendan realizar nefrectomía sin ureterectomía en casos de disfunción renal unilateral, cirugía que debe ser realizada luego de 4-6 semanas del manejo farmacológico (61), esto permite disminuir la frecuencia de las recaídas, eliminar los síntomas irritativos, tratar la hipertensión y evitar la formación de abscesos (62). La paciente reportada requirió nefrectomía bilateral para el control infeccioso.

CONCLUSIONES

La tuberculosis urogenital es una de las presentaciones más comunes de la tuberculosis extrapulmonar. Su compromiso secuencial y descendente, con afectación importante de los uréteres y la vejiga, usualmente hace que el paciente consulte por cierto grado de insuficiencia renal y síntomas relacionados con el

almacenamiento vesical. Debido a que la baciluria no es persistente, frecuentemente estos pacientes son diagnosticados con infecciones urinarias recurrentes.

Es importante que los médicos de atención primaria sospechen de la tuberculosis urinaria de forma temprana en las siguientes situaciones clínicas: infecciones urinarias recurrentes con cultivos negativos; síntomas urinarios persistentes como la disuria, polaquiuria, tenesmo vesical, nocturia, incontinencia urinaria, etc., de causa no explicada; piuria continua o intermitente; hematuria persistente o recurrente de causa no aclarada; enfermedad renal crónica progresiva por nefritis tubulointersticial de etiología no determinada; hidronefrosis unilateral o bilateral con estenosis segmentaria de los uréteres; lesiones estructurales o funcionales de la vejiga de origen no establecido. En estos casos es fundamental iniciar los estudios de la tuberculosis y remitir oportunamente al especialista en medicina interna, nefrología, urología o infectología, según el compromiso detectado y la disponibilidad de recursos de su entorno.

CONFLICTO DE INTERESES

Ninguno por declarar.

FUENTE DE FINANCIACIÓN

Hospital Pablo Tobón Uribe, Medellín (Colombia).

REFERENCIAS BIBLIOGRÁFICAS

1. World Health Organization. Global Tuberculosis report 2018 [internet]. [Consultado 2019 junio]. Disponible en: <https://bit.ly/2SzqN8w>
2. Kim EJ, Lee W, Jeong WY, Choi H, Jung Y, Ahn JY, et al. Chronic kidney disease with genitourinary tuberculosis: old disease but ongoing complication. *BMC Nephrol.* 2018;19(1):193. DOI 10.1186/s12882-018-0994-2.
3. Montufar Andrade FE, Aguilar Londoño C, Saldarriaga Acevedo C, Quiroga Echeverri A, Builes Montaña CE, Mesa Navas MA, et al. Características clínicas, factores de riesgo y perfil de susceptibilidad de las infecciones por micobacterias documentadas por cultivo, en un hospital universitario de alta complejidad en Medellín (Colombia). *Rev chil infectol* 2014;31(6):735-42.

4. World Health Organization. End TB Global tuberculosis report 2017 [internet]. [Consultado 2019 junio]. Disponible en: <https://bit.ly/3c4fv3I>
5. Fonds des Affections Respiratoires-asbl FARES, Registre belge de la tuberculose 2010 [internet]. [Consultado 2019 junio]. Disponible en: <https://bit.ly/3fmOgnk>
6. Chaves W, Buitrago JF, Dueñas A, Bejarano JC. On extrapulmonary tuberculosis. *Repertorio de Medicina y Cirugía*. 2017;26(2):90-7.
7. Muneer A, Macrae B, Krishnamoorthy S, Zumla A. Urogenital tuberculosis - epidemiology, pathogenesis and clinical features. *Nat Rev Urol*. 2019;16(10):573-98.
8. Kumar S, Shankaregowda SA, Choudhary GR, Singla K. Rare presentation of genitourinary tuberculosis masquerading as renal cell carcinoma: a histopathological surprise. *J Clin Imaging Sci*. 2014;4:26.
9. Androulaki A, Papatomas TG, Liapis G, Papaconstantinou I, Gazouli M, Goutas N, et al. Inflammatory pseudotumor associated with *Mycobacterium tuberculosis* infection. *Int J Infect Dis*. 2008;12(6):607-10.
10. Sarf I, Dahami Z, Dakir M, Aboutaieb R, el Moussaoui A, Joual A, et al. [A new case of pseudotumoral renal tuberculosis]. *Ann Urol (Paris)*. 2001;35(1):34-6.
11. Kulchavenya E, Kholobin D, Shevchenko S. Challenges in urogenital tuberculosis. *World J Urol*. 2019.
12. Khan MK, Islam MN, Ferdous J, Alam MM. An Overview on Epidemiology of Tuberculosis. *Mymensingh Med J*. 2019;28(1):259-66.
13. Figueiredo AA, Lucon AM, Junior RF, Srougi M. Epidemiology of urogenital tuberculosis worldwide. *Int J Urol*. 2008;15(9):827-32.
14. Huang HC, Li X, Jin J. [Epidemiology and clinical features of renal tuberculosis: 239 cases report]. *Beijing Da Xue Xue Bao Yi Xue Ban*. 2013;45(4):600-4.
15. Figueiredo AA, Lucon AM. Urogenital tuberculosis: update and review of 8961 cases from the world literature. *Rev Urol*. 2008;10(3):207-17.
16. Schubert GE, Haltaufderheide T, Golz R. Frequency of Urogenital Tuberculosis in an Unselected Autopsy Series from 1928 to 1949 and 1976 to 1989. *Eur Urol*. 1992;21(3):216-23.
17. Nzerue C, Drayton J, Oster R, Hewan-Lowe K. Genitourinary tuberculosis in patients with HIV infection: clinical features in an inner-city hospital population. *Am J Med Sci*. 2000;320(5):299-303.
18. Bustamante J, Boisson-Dupuis S, Abel L, Casanova JL. Mendelian susceptibility to mycobacterial disease: genetic, immunological, and clinical features of in-born errors of IFN-gamma immunity. *Semin Immunol*. 2014;26(6):454-70.
19. Russell DG. *Mycobacterium tuberculosis* and the intimate discourse of a chronic infection. *Immunol Rev*. 2011;240(1):252-68.
20. Abdallah AM, Gey van Pittius NC, Champion PA, Cox J, Luirink J, Vandenbroucke-Grauls CM, et al. Type VII secretion--mycobacteria show the way. *Nat Rev Microbiol*. 2007;5(11):883-91.
21. Simeone R, Bobard A, Lippmann J, Bitter W, Majlessi L, Brosch R, et al. Phagosomal rupture by *Mycobacterium tuberculosis* results in toxicity and host cell death. *PLoS Pathog*. 2012;8(2):e1002507.
22. Bennett J, Dolin R, Blaser M. Uncommon Fungi and Related Species. En: Bennett JE, Dolin R, Blaser M. Mandell, Douglas, and Bennett's Principles and Practice of Infectious Disease. 8 ed. United States of America: Elsevier; 2015. p. 3003-15.
23. Ernst JD, Trevejo-Nunez G, Banaiee N. Genomics and the evolution, pathogenesis, and diagnosis of tuberculosis. *J Clin Invest*. 2007;117(7):1738-45.
24. Engin G, Acunaş B, Acunaş G, Tunacı M. Imaging of extrapulmonary tuberculosis. *Radiographics*. 2000;20(2):471-532. DOI 10.1148/radiographics.20.2.g00mc07471.
25. Figueiredo AA, Lucon AM, Srougi M. Urogenital Tuberculosis. En: Schlossberg D, Tuberculosis and Non-tuberculous Mycobacterial Infections, 7 ed. Washington, DC: ASM Press; 2017. p. 355-70.
26. Medlar EM, Spain DM, Holliday RW. Post-mortem compared with clinical diagnosis of genito-urinary tuberculosis in adult males. *J Urol*. 1949;61(6):1078-88.
27. Merchant S, Bharati A, Merchant N. Tuberculosis of the genitourinary system-Urinary tract tuberculosis: Renal tuberculosis-Part I. *Indian J Radiol Imaging*. 2013;23(1):46-63.
28. Nnoaham KE, Clarke A. Low serum vitamin D levels and tuberculosis: a systematic review and meta-analysis. *Int J Epidemiol*. 2008;37(1):113-9.
29. Christensen WI. Genitourinary tuberculosis: review of 102 cases. *Medicine (Baltimore)*. 1974;53(5):377-90.
30. de Figueiredo AA, Lucon AM, Srougi M. Bladder augmentation for the treatment of chronic tuberculous

- cystitis. Clinical and urodynamic evaluation of 25 patients after long term follow-up. *Neurourol Urodyn.* 2006;25(5):433-40.
31. Figueiredo AA, Lucon AM, Srougi M. Urogenital Tuberculosis. *Microbiol Spectr.* 2017;5(1).
 32. Figueiredo AA, Lucon AM, Gomes CM, Srougi M. Urogenital tuberculosis: patient classification in seven different groups according to clinical and radiological presentation. *Int Braz J Urol.* 2008;34(4):422-32;discussion 32.
 33. Gupta N, Mandal AK, Singh SK. Tuberculosis of the prostate and urethra: A review. *Indian J Urol.* 2008;24(3):388-91.
 34. Symes JM, Blandy JP. Tuberculosis of the male urethra. *Br J Urol.* 1973;45(4):432-6.
 35. Indudhara R, Vaidyanathan S, Radotra BD. Urethral tuberculosis. *Urologia internationalis.* 1992;48(4):436-8.
 36. Trauzzi SJ, Kay CJ, Kaufman DG, Lowe FC. Management of prostatic abscess in patients with human immunodeficiency syndrome. *Urology.* 1994;43(5):629-33.
 37. Gueye SM, Ba M, Sylla C, Ndoye AK, Fall PA, Diaw JJ, et al. [Epididymal manifestations of urogenital tuberculosis]. *Prog Urol.* 1998;8(2):240-3.
 38. Vasanthi R, Ramesh V. Tuberculous infection of the male genitalia. *Australas J Dermatol.* 1991;32(2):81-3.
 39. Ramesh V, Vasanthi R. Tuberculous cavernositis of the penis: case report. *Genitourin Med.* 1989;65(1):58-9.
 40. Neonakis IK, Spandidos DA, Petinaki E. Female genital tuberculosis: a review. *Scand J Infect Dis.* 2011;43(8):564-72.
 41. Namavar Jahromi B, Parsanezhad ME, Ghane-Shirazi R. Female genital tuberculosis and infertility. *Int J Gynaecol Obstet.* 2001;75(3):269-72.
 42. Mittal H, Das S, Faridi MM. Management of newborn infant born to mother suffering from tuberculosis: current recommendations & gaps in knowledge. *Indian J Med Res.* 2014;140(1):32-9.
 43. Nerli RB, Kamat GV, Alur SB, Koura A, Vikram P, Amarkhed SS. Genitourinary tuberculosis in pediatric urological practice. *J Pediatr Urol.* 2008;4(4):299-303.
 44. Guajardo-Lara CE, Saldana-Ramirez MI, Hernandez-Galvan NN, Dimas-Adame MA, Ayala-Gaytan JJ, Valdovinos-Chavez SB. MGIT and other methods for diagnosing tuberculosis in a private hospital system with low incidence. *Revista medica del Instituto Mexicano del Seguro Social.* 2018;56(2):158-62.
 45. Altez-Fernandez C, Ortiz V, Mirzazadeh M, Zegarra L, Seas C, Ugarte-Gil C. Diagnostic accuracy of nucleic acid amplification tests (NAATs) in urine for genitourinary tuberculosis: a systematic review and meta-analysis. *BMC Infect Dis.* 2017;17(1):390.
 46. Navarro-Vilasaro M, Font B, Sala M, Prera A, Malet A, Mariscal D, et al. [Genitourinary mycobacteriosis: retrospective study of 45 cases in a general hospital]. *Enferm Infecc Microbiol Clin.* 2008;26(9):540-5.
 47. Muttarak M, Peh WC, Lojanapiwat B, Chaiwun B. Tuberculous epididymitis and epididymo-orchitis: sonographic appearances. *AJR Am J Roentgenol.* 2001;176(6):1459-66.
 48. Krishnamoorthy S, Gopalakrishnan G. Surgical management of renal tuberculosis. *Indian J Urol.* 2008;24(3):369-75.
 49. Bijol V, Mendez GP, Nose V, Rennke HG. Granulomatous interstitial nephritis: a clinicopathologic study of 46 cases from a single institution. *Int J Surg Pathol.* 2006;14(1):57-63.
 50. Chugh KS, Datta BN, Singhal PC, Jain SK, Sakhuja V, Dash SC. Pattern of renal amyloidosis in Indian patients. *Postgrad Med J.* 1981;57(663):31-5.
 51. Byrd RB, Viner NA, Omell GH, Trunk G. Leukoplakia associated with renal tuberculosis in the chemotherapeutic era. *Br J Urol.* 1976;48(5):377-81.
 52. Wejse C. Medical treatment for urogenital tuberculosis (UGTB). *GMS Infect Dis.* 2018;6:Doc04.
 53. Lewinsohn DM, Leonard MK, LoBue PA, Cohn DL, Daley CL, Desmond E, et al. Official American Thoracic Society/Infectious Diseases Society of America/Centers for Disease Control and Prevention Clinical Practice Guidelines: Diagnosis of Tuberculosis in Adults and Children. *Clin Infect Dis.* 2017;64(2):e1-e33.
 54. Weinberg AC, Boyd SD. Short-course chemotherapy and role of surgery in adult and pediatric genitourinary tuberculosis. *Urology.* 1988;31(2):95-102.
 55. Gow JG. Genitourinary tuberculosis: a 7-year review. *Br J Urol.* 1979;51(4):239-44.
 56. Gokalp A, Gultekin EY, Ozdamar S. Genito-urinary tuberculosis: a review of 83 cases. *Br J Clin Pract.* 1990;44(12):599-600.

57. Gokce G, Kilicarslan H, Ayan S, Tas F, Akar R, Kaya K, et al. Genitourinary tuberculosis: a review of 174 cases. *Scand J Infect Dis.* 2002;34(5):338-40.
58. Butler MR, O'Flynn JD. Reactivation of genito-urinary tuberculosis: a retrospective review of 838 cases. *Eur Urol.* 1975;1(1):14-7.
59. Psihramis KE, Donahoe PK. Primary genitourinary tuberculosis: rapid progression and tissue destruction during treatment. *J Urol.* 1986;135(5):1033-6.
60. O'Flynn D. Surgical treatment of genito-urinary tuberculosis. A report on 762 cases. *Br J Urol.* 1970;42(6):667-71.
61. Wong SH, Lau WY. The surgical management of non-functioning tuberculous kidneys. *J Urol.* 1980;124(2):187-91.
62. Fischer M, Flamm J. [The value of surgical therapy in the treatment of urogenital tuberculosis]. *Urologe A.* 1990;29(5):261-4.

