

## Caso clínico

**Falla hepática subaguda secundaria a hepatotoxicidad severa por medicamentos: reporte de caso***Subacute liver failure secondary to severe drug-related hepatotoxicity: case report*

Juan Felipe Morantes-Rubiano<sup>1</sup>, Juan Camilo Pérez-Cadavid<sup>2</sup>,  
Juan Carlos Restrepo-Gutiérrez<sup>3</sup>, Octavio Muñoz-Maya<sup>4</sup>

**Resumen**

La falla hepática aguda es una patología rara con una mortalidad alta y causas variadas, entre ellas, la hepatotoxicidad secundaria al uso de medicamentos, con un diagnóstico diferencial difícil, en particular en presencia de polifarmacia. Esta patología se asocia con falla orgánica multisistémica que puede hacer necesario el trasplante hepático si no se logra la estabilización del paciente. Se presenta el caso de una mujer de 50 años con un cuadro de 6 semanas de evolución, consistente en dolor en hipocondrio derecho, náuseas e ictericia generalizada, quien presentó falla hepática aguda de tipo subagudo que finalmente requirió trasplante hepático. Se describe el abordaje diagnóstico hacia la identificación de una etiología medicamentosa probable por el uso de amiodarona, con la evolución positiva de la paciente después de 3 años de seguimiento postrasplante.

**Palabras claves:** falla hepática, enfermedad hepática inducida por medicamentos, toxicidad, hepatitis, trasplante hepático, amiodarona.

**Abstract**

Acute liver failure is a rare disease with high mortality and a multitude of causes, including drug-induced liver injury, with a difficult differential diagnosis, particularly in the presence of polypharmacy. This pathology is associated with multisystemic organic failure which may require liver transplantation if patient stabilization is not achieved. We present the case of a 50-year-old woman with a 6-week history of right upper quadrant pain, nausea and generalized jaundice, who presented subacute liver failure which ultimately required liver transplantation. We describe

<sup>1</sup> Estudiante del XIV semestre de Medicina, Universidad de La Sabana. Chía, Colombia. Email: juanmorru@unisabana.edu.co.

<sup>2</sup> Médico, Especialista en Patología, Hospital Pablo Tobón Uribe. Medellín, Colombia.

<sup>3</sup> Médico, Especialista en Medicina Interna, Especialista en Hepatología Clínica, MSc, PhD. Profesor Titular, Facultad de Medicina, Universidad de Antioquia. Jefe Sección Gastrohepatología, Coordinador Especialización en Hepatología Clínica, Grupo Gastrohepatología, Universidad de Antioquia. Coordinador Unidad de Hepatología y Programa de Trasplante de Hígado, Hospital Pablo Tobón Uribe, Universidad de Antioquia. Medellín, Colombia.

<sup>4</sup> Médico, Especialista en Medicina Interna, Especialista en Hepatología Clínica y Trasplante Hepático. Unidad de Hepatología y Trasplante Hepático, Hospital Pablo Tobón Uribe. Profesor Sección de Gastrohepatología, Universidad de Antioquia. Medellín, Colombia.

Conflicto de interés: los autores declaran que no tienen conflicto de interés.  
Hepatology 2020;1:165-175. Editora Médica Colombiana S.A., 2020®.  
Recibido el 12 de mayo de 2020; aceptado el 25 de mayo de 2020.

the diagnostic approach towards the identification of a probable drug-related cause, due to the use of amiodarone, with a positive outcome for the patient after 3 years of post-transplant follow-up.

**Keywords:** liver failure, drug-induced liver injury, toxicity, hepatitis, liver transplantation, amiodarone.

---

## Introducción

La falla hepática aguda es una condición rara de gran severidad que supone un alto riesgo de mortalidad, hasta del 50%, dependiendo de la causa [1-3]. Se caracteriza por una pérdida abrupta de la función hepática que se manifiesta con el desarrollo de encefalopatía y coagulopatía en un corto periodo de tiempo [2,4], pudiendo en muchos casos progresar a falla multiorgánica en un paciente sin historia de enfermedad hepática previa [1,5].

La terminología y clasificación más utilizada de la falla hepática aguda es la propuesta por O'Grady y colaboradores en 1993 [6], quienes la clasificaron como hiperaguda, cuando el desarrollo de la encefalopatía se presenta en menos de 7 días después del inicio de la ictericia; aguda, entre 8 y 28 días; y, subaguda, después de 28 días. Con base en esta clasificación, se ha orientado la identificación de la causa de la falla, las complicaciones probables y su pronóstico [2,6].

Son múltiples las etiologías que pueden conducir al desarrollo de la falla hepática; entre ellas, se destaca la relacionada con el uso de medicamentos (DILI, del inglés, *Drug-Induced Liver Injury*), que es la que atañe este caso presentado, donde la lesión hepática puede ser dependiente de la dosis o puede ser el resultado de una respuesta idiosincrática [3]. Vale la pena resaltar el protagonismo del acetaminofén como agente causal principal, en países como Estados Unidos o en el Reino Unido [2,3,5]. Además, se tienen

las etiologías virales, donde los virus de la hepatitis A, B, C, D y E son los comúnmente implicados, aunque resaltan igualmente la infección por virus de Epstein-Barr, citomegalovirus y otros herpesvirus [2,5]. Finalmente, se tienen otras causas, como son los desórdenes metabólicos, incluida la enfermedad de Wilson, las etiologías autoinmunes, las lesiones hipóxico-isquémicas, la falla cardiaca, el síndrome de Budd-Chiari y la infiltración maligna, entre otras [2].

## Caso clínico

Paciente de 50 años, natural y procedente de Medellín, Colombia, quien asistió a consulta externa al servicio de Hepatología, con un cuadro de 6 semanas de evolución, consistente en dolor en hipocondrio derecho con náuseas e inapetencia, asociado a episodios intermitentes de escalofríos y fiebre de predominio vespertino. Refirió que desde hacía 3 semanas presentaba ictericia generalizada. En la revisión por sistemas, refirió astenia importante, artralgias y orina colúrica.

La paciente relató antecedente de trastorno afectivo bipolar (TAB) y fibrilación auricular. Para el manejo farmacológico del TAB utilizó ácido valproico por muchos años, pero desde hacía 2 meses había realizado cambio a lamotrigina y pregabalina, pero al parecer hubo un periodo donde utilizó los 3 fármacos en conjunto. Para el manejo de la fibrilación auricular tenía prescrito apixaban y amiodarona desde hacía 1 año. No relató anteceden-



tes familiares, quirúrgicos ni alérgicos. No consumía alcohol ni tabaco.

La paciente entró a la consulta en silla de ruedas. Al examen físico presentó presión arterial 120/70 mmHg, frecuencia cardíaca 94 lpm, peso 82 kg, talla 167 cm, índice de masa corporal 29,4 kg/m<sup>2</sup>. Mucosas hidratadas, escleras ictericas, cuello móvil, sin masas ni adenopatías cervicales. Ruidos cardiacos arrítmicos, irregulares, sin soplos. Abolición del murmullo vesicular en base derecha, sin sobreagregados. Abdomen blando, deprimible, sin signos de irritación peritoneal. Edema grado III en miembros inferiores, pulsos periféricos presentes. Sin déficit neurológico, motor o sensitivo. No presentó asterixis. Piel con tinte icterico generalizado. La paciente refirió que el cuadro clínico se inició mientras se encontraba en el exterior, allí consultó y le diagnosticaron cuadro de brucelosis. Se le realizaron pruebas de laboratorio (tabla 1) e imagenología al ingreso.

La ecografía abdominal total reportó un hígado de tamaño normal, homogéneo, sin lesiones focales ni difusas, con aumento en su ecogenicidad con relación a hígado graso, vía biliar intra y extrahepática sin alteración. Vesícula biliar con paredes gruesas >5 mm, con presencia de imágenes cálcicas en su interior.

En la colangiografía se encontró hepatomegalia difusa, asociada a edema periportal y perihepático. Realce heterogéneo con la administración de gadolinio intravenoso. Los hallazgos fueron compatibles con una lesión hepática aguda.

Se consideró un cuadro de hepatitis aguda, inicialmente no grave, cuya etiología no era clara; sin embargo, se estimó importante el antecedente de consumo de varios fármacos de manera crónica (ácido valproico, amiodarona, apixaban),

los cambios recientes de medicación del TAB (lamotrigina y pregabalina), además de 3 días de uso de rifampicina y doxiciclina, por lo que la principal sospecha diagnóstica fue hepatotoxicidad por medicamentos. Se decidió ingresar al servicio de hospitalización para completar estudios, entre ellos, la realización de biopsia hepática, en la cual se reportó un severo compromiso lobulillar hepático con balonamiento, esteatosis macro y microvesicular, colestasis, cuerpos de Mallory; es decir, hallazgos sugestivos de hepatotoxicidad, sin evidencia de granulomas, autoinmunidad o cirrosis hepática (figura 1). Se determinó que la paciente tenía alto riesgo de presentar falla hepática aguda, por lo que se consideró que debía continuar hospitalizada bajo observación médica.

Durante la hospitalización se realizaron estudios debido a una leucocitosis con bandemia y proteína C reactiva (PCR) elevada, se encontró bacteriuria con crecimiento de *E. coli*, que recibió manejo antibiótico, inicialmente con piperacilina/tazobactam, y se completó con ciprofloxacina al determinarse la sensibilidad del microorganismo. Sin embargo, por persistencia de la leucocitosis posterior al tratamiento de la infección de tracto urinario, además de 2 episodios de monocitosis, el servicio de Hematología sugirió realizar estudios para descartar malignidad hematológica, entre ellos, aspirado y biopsia de medula ósea, sin encontrarse ninguna alteración en este nivel.

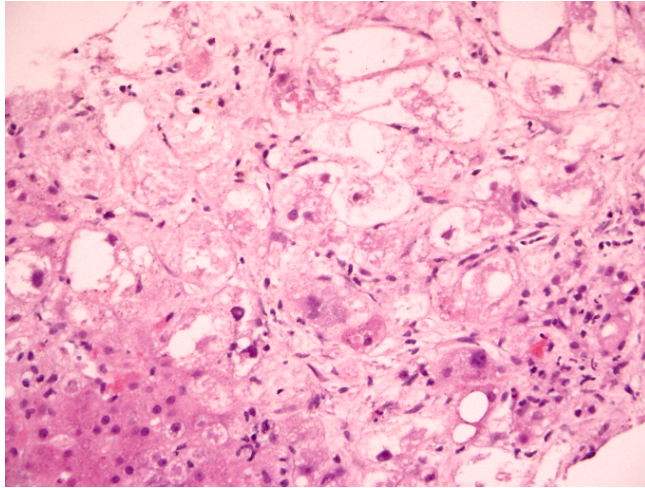
Por el hallazgo en la radiografía de tórax de derrame pleural derecho, junto con sintomatología respiratoria, se realizaron durante la hospitalización dos toracentesis guiadas por ecografía para estudio del líquido con un bloque celular, cultivos y bioquímica. Se encontraron características de trasudado sin ninguna otra alteración, por lo que el servicio de Neumolo-

Tabla 1. Resultados de las pruebas de laboratorio al ingreso.

| Prueba                           | Resultado        |
|----------------------------------|------------------|
| Aspartato aminotransferasa (AST) | 479 U/L          |
| Alanino aminotransferasa (ALT)   | 178 U/L          |
| Bilirrubina total                | 5,87 mg/dL       |
| Bilirrubina directa              | 5,26 mg/dL       |
| Fosfatasa alcalina               | 201 U/L          |
| Lactato deshidrogenasa (LDH)     | 307 U/L          |
| Gamma glutamil transferasa (GGT) | 508 U/L          |
| INR                              | 1,43             |
| Hemoglobina                      | 12,2 g/dL        |
| Hematocrito                      | 35,7%            |
| Leucocitos                       | 33.460/ $\mu$ L  |
| Neutrófilos                      | 29.745/ $\mu$ L  |
| Linfocitos                       | 2.275/ $\mu$ L   |
| Plaquetas                        | 356.000/ $\mu$ L |
| Anticuerpos antinucleares (ANA)  | 1:80             |
| Anticuerpos anti-dsDNA           | Negativo         |
| Anticuerpos anti-músculo liso    | Negativo         |
| Factor reumatoide                | Negativo         |
| Complemento C3 y C4              | Normal           |
| Creatinina                       | 1,07 mg/dL       |
| HBsAg                            | Negativo         |
| Anti-VHC                         | Negativo         |
| IgM VHA                          | Negativo         |
| IgM/IgG EBV                      | No reactivo      |
| IgG CMV                          | Reactivo         |
| IgM CMV                          | No reactivo      |
| Carga viral CMV                  | Negativa         |
| IgM Herpes simplex tipo 1 y 2    | Negativo         |
| IgM <i>Brucella</i> spp.         | Negativo         |
| IgM <i>Leptospira</i> spp.       | Negativo         |
| VDRL                             | No reactivo      |

HBsAg: antígeno de superficie del virus de la hepatitis B; VHC: virus de la hepatitis C; VHA: virus de la hepatitis A; EBV: virus de Epstein-Barr; CMV: citomegalovirus.





**Figura 1.** Biopsia hepática. Tinción con hematoxilina-eosina (20x). Se evidencia esteatosis, necrosis, balonamiento, colestasis e interfase con hígado conservado.

gía determinó que la causa del derrame se correlacionaba con la hepatopatía. Se solicitó igualmente el concepto del servicio de Cardiología frente a la fibrilación auricular, y se consideró que la paciente no tenía indicación de manejo con anti-coagulante, por bajo riesgo de eventos tromboembólicos. Recomendaron solo uso de metoprolol, el cual se inició.

Durante el curso de la hospitalización, la paciente presentó episodios de hipotensión asociados a disnea en reposo, oliguria y anasarca, con pruebas de laboratorio que evidenciaron elevación importante de azoos, configurando una lesión renal aguda AKI 3, por lo que requirió traslado a UCI para monitorización, manejo y terapia de reemplazo renal. En este punto las transaminasas habían presentado una importante disminución; sin embargo, las bilirrubinas habían continuado en ascenso, junto con el desarrollo de hipoalbuminemia y progresión de coagulopatía, y encefalopatía.

Se determinó así que el cuadro de la paciente había evolucionado hacia falla

hepática de tipo subaguda, ya que había presentado un cuadro atípico de hepatotoxicidad por medicamentos, y no se había logrado determinar otra etiología diferente en los estudios, como infección, malignidad o autoinmunidad. Dentro de los múltiples fármacos compatibles con la hepatotoxicidad, se consideró como más probable el uso de amiodarona y ácido valproico. Finalmente, debido a que cumplía con los criterios de mal pronóstico del King's College; edad, etiología y aparición de encefalopatía 7 días después de la ictericia, se decidió activación para trasplante hepático como urgencia 0. En la **tabla 2** se observan las pruebas de laboratorio al momento del trasplante.

El trasplante hepático se llevó a cabo sin complicaciones intraoperatorias, y requirió intervención temprana por hemoperitoneo. Su evolución posterior fue satisfactoria, presentó descenso de las aminotransferasas, resolución de la coagulopatía, desmonte de soporte vasopresor, aclaramiento de lactato, lográndose al cuarto día postrasplante la suspensión

Tabla 2. Resultados de las pruebas de laboratorio al momento del trasplante.

| Prueba                           | Resultado       |
|----------------------------------|-----------------|
| Aspartato aminotransferasa (AST) | 139 U/L         |
| Alanino aminotransferasa (ALT)   | 142 U/L         |
| Bilirrubina total                | 8,1 mg/dL       |
| Bilirrubina directa              | 6,1 mg/dL       |
| Fosfatasa alcalina               | 139 U/L         |
| Gamma glutamil transferasa (GGT) | 199 U/L         |
| INR                              | 2,21            |
| Hemoglobina                      | 7,5 g/dL        |
| Hematocrito                      | 22%             |
| Leucocitos                       | 16.200/ $\mu$ L |
| Neutrófilos                      | 64%             |
| Linfocitos                       | 14%             |
| Plaquetas                        | 79.000/ $\mu$ L |
| Creatinina                       | 1,72 mg/dL      |

de la terapia de reemplazo renal, con un adecuado gasto urinario. Finalmente, se dio egreso luego de 21 días del trasplante, en buenas condiciones.

La paciente continuó con seguimiento ambulatorio, según protocolo institucional. Al día de la última valoración, después de tres años y medio del trasplante, clínicamente se encontró con excelente evolución. En la **tabla 3** se detallan los resultados de las pruebas de laboratorio realizadas durante la última evaluación por consulta externa.

## Discusión

El hígado es un órgano con un papel fundamental en el metabolismo de medicamentos, de allí que pueda desarrollarse una lesión hepática inducida por fármacos [7], pudiendo en algunos casos progresar en severidad al desarrollo de una falla hepática aguda. En el caso clínico se expone una

paciente con un cuadro de ictericia hepatocelular aguda [8,9], donde el único antecedente de importancia era la prescripción de múltiples medicamentos para sus patologías cardíaca y psiquiátrica. Se exhibe en este punto una característica importante del diagnóstico de DILI, que es la ausencia de una prueba confirmatoria a manera de estándar de oro [7,10], y un reto aún mayor es determinar la causalidad de una sola toxina en el escenario común de polifarmacia, como fue el expuesto.

El pronto reconocimiento del fármaco causante de la lesión hepática es el aspecto más importante en el manejo de estos pacientes, dado que continuar su uso se considera como uno de los principales factores de riesgo para la progresión hacia la falla hepática aguda [11]. En ausencia de un biomarcador específico, se han desarrollado múltiples herramientas en las que se incluyen algoritmos o escalas, métodos probabilísticos y el jui-



Tabla 3. Resultados de las pruebas de laboratorio en la última evaluación por consulta externa.

| Prueba                           | Resultado        |
|----------------------------------|------------------|
| Aspartato aminotransferasa (AST) | 19 U/L           |
| Alanino aminotransferasa (ALT)   | 15 U/L           |
| Bilirrubina total                | 0,3 mg/dL        |
| Bilirrubina directa              | 0,1 mg/dL        |
| Fosfatasa alcalina               | 75 U/L           |
| Gamma glutamil transferasa (GGT) | 16 U/L           |
| Hemoglobina                      | 14 g/dL          |
| Hematocrito                      | 41%              |
| Leucocitos                       | 5.460/ $\mu$ L   |
| Neutrófilos                      | 52%              |
| Linfocitos                       | 37%              |
| Plaquetas                        | 156.000/ $\mu$ L |
| Creatinina                       | 1,0 mg/dL        |
| Glicemia                         | 76 mg/dL         |
| Hemoglobina glicada (HbA1c)      | 5%               |
| Colesterol total                 | 113 mg/dL        |
| Triglicéridos                    | 106 mg/dL        |
| LDL colesterol                   | 43 mg/dL         |

cio clínico, cada uno con sus limitaciones, entendiéndose además, que es poco probable que un único instrumento se acomode a todas las formas de presentación de DILI [11, 12]. En el caso expuesto se utilizó la escala RUCAM (del inglés, *Roussel Uclaf Causality Assessment Method*), que a partir de la determinación del patrón de daño hepático (hepatocelular, colestásico o mixto), se evalúan 7 componentes en los que se incluye: tiempo de desarrollo de la lesión después de iniciado el fármaco, curso subsecuente de la lesión después de detenida la administración del mismo, la presencia de factores de riesgo específicos, uso de otras medicaciones con un potencial daño hepático, la exclusión

de otras causas de lesión hepática, el potencial hepatotóxico del fármaco y la respuesta a una reexposición [13], obteniéndose un valor de 6 puntos (probable relación con la hepatotoxicidad).

Para el estudio de posibles etiologías se realizaron pruebas de laboratorio para hepatitis virales, citomegalovirus, herpes simplex, Epstein Barr, sífilis, brucelosis y leptospirosis, entre otras, con resultados negativos; de igual manera, se obtuvo una ferroquinética normal, y los anticuerpos antinucleares (ANA), anti-dsDNA, anti-músculo liso, factor reumatoide y la determinación de complemento, resultaron todos con valores normales, por lo

cual se estableció DILI como el principal diagnóstico diferencial.

Cabe resaltar que en este escenario la biopsia también se plantea como una herramienta que puede orientar, y que además permite evaluar la severidad del daño hepático [14]. Los patrones de lesiones en la histología, en combinación con la información clínica, pueden ayudar a la identificación de la etiología [15]. En el caso descrito predominaba un patrón de esteatohepatitis severa con focos de necrosis en zona 2 y 3, altamente sugestivo de hepatotoxicidad, con hallazgos de balonamiento, cuerpos de Mallory, presencia de macro-micro vacuolas de predominio microvesicular, con microabscesos de neutrófilos (**figura 2**). Es así, como todo en conjunto orientó a confirmar la etiología tóxica medicamentosa; además, los hallazgos se correlacionaban fuertemente con hepatotoxicidad por amiodarona [16].

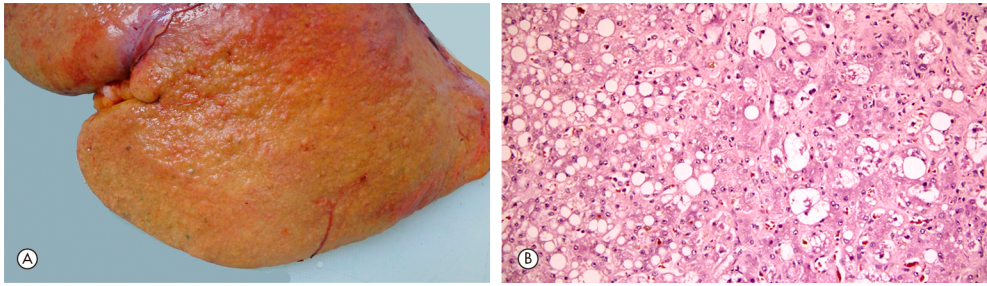
El uso de ácido valproico suscitó duda acerca de la etiología de la hepatotoxicidad, dado que hasta un 10% de los pacientes pueden incrementar los valores de enzimas hepáticas con su uso crónico [16]; no obstante, estas anomalías son usualmente autolimitadas, aunque se han descrito casos de falla hepática aguda, con una incidencia cercana al 0,2% [17]. El mecanismo que lo explica es idiopático, no necesariamente relacionado con los niveles del valproato, y su presentación está dada por un patrón de lesión hepatocelular, generalmente en los 3 meses después de iniciado el fármaco. La paciente del caso clínico describe un uso crónico, incluso de años, con la suspensión del fármaco previo al desarrollo de la sintomatología; además, los hallazgos histopatológicos serían conclusivos, dado que el valproato se asocia a una esteatosis microvesicular con necrosis lobar central, junto con algún grado variable

de inflamación y necrosis [16,18,19], en contraposición a los hallazgos de la biopsia de la paciente, donde había una esteatosis mixta con un importante infiltrado de neutrófilos, hallazgos característicos de la hepatotoxicidad por amiodarona [19], por lo que esta se consideró como la principal causa de la patología. Con relación a los otros medicamentos que la paciente había utilizado, en particular lamotrigina, pregabalina, rifampicina y doxiciclina, estos dos últimos durante solo 3 días, no se consideraron como los posibles causantes de su cuadro clínico, debido a que sus mecanismos de toxicidad son diferentes a los inducidos por la amiodarona, lo cual usualmente tiene como resultado hallazgos en la biopsia diferentes a los encontrados [20].

La amiodarona es un antiarrítmico de clase III, comúnmente utilizado para tratar taquicardias supraventriculares. Se ha encontrado que hasta un 25% de los pacientes que lo utilizan presentan un aumento de transaminasas de al menos dos veces respecto a sus valores basales pretratamiento, típicamente mayor en la aspartato aminotransferasa (AST), que en la alanino aminotransferasa (ALT) [16]. Este aumento tiende a resolverse de manera espontánea o después de la reducción del fármaco [21]; se ha descrito que menos del 3% de pacientes presentan un cuadro de falla hepática aguda [22,23], el cual generalmente ocurre en el contexto de urgencias, donde se administra por vía intravenosa (IV), con un patrón de presentación clínica dentro de las 24 a 48 horas desde su administración, y se caracteriza por una elevación de más de 10 veces el límite superior normal de las transaminasas, que mejora después de la suspensión del fármaco [24]. El mecanismo completo de hepatotoxicidad aguda que conduce a falla hepática cuando se utiliza por vía IV no es totalmente claro; sin embargo, la hipótesis se correlaciona por la presencia de un compuesto químico llamado polisorbato







**Figura 2.** Explante hepático. **Panel A:** Foto macro del explante. Se evidencia un hígado con micronódulos de color amarillo con áreas hemorrágicas consistentes de necrosis. Peso 2.035 g. Dimensiones 23 x 18,8 x 9 cm. **Panel B:** Biopsia del explante. Tinción con hematoxilina-eosina (20x). Hay evidencia de esteatosis mixta, balonamiento, colestasis y presencia hialina de Mallory.

80, el cual no se encuentra en la presentación oral y se utiliza para mantener la estabilidad de la amiodarona en la solución [22,25]. Este agente se cree que puede ser el responsable de la lesión hepática mediante un efecto tóxico directo; de igual manera, hay estudios retrospectivos de casos y controles donde se ha evaluado el patrón histológico de la lesión de estos pacientes, sin encontrar una diferencia con la hepatitis isquémica, planteando así la hipótesis de un efecto hipotensor relacionado [26].

Por otra parte, el mecanismo patogénico por la administración oral de amiodarona usualmente se correlaciona con una hepatotoxicidad crónica, por lo general reversible con la suspensión del fármaco, y se asocia con una fosfolipidosis, en la cual se han descrito dos mecanismos: el primero, producto de una alteración en el proceso de degradación de los fosfolípidos dentro de la célula, secundario a una inhibición en la actividad de la fosfolipasa A1 y A2, lo que conduce a daño citotóxico [21,23], y el segundo, como resultado de la unión de la amiodarona a los fosfolípidos lisosomales, formando complejos no metabolizables [21]. El patrón de lesión es similar al inducido por el alcohol, y se caracteriza por esteatosis

macro-microvesicular con infiltrado neutrofilico denso, balonamiento hepático, fibrosis sinusoidal y cuerpos de Mallory [19]. El desarrollo de falla hepática aguda por el uso crónico oral de amiodarona es muy raro, con tan solo un caso reportado en la literatura [27].

En conclusión, el daño hepático por medicamentos es una causa importante de falla hepática aguda; en los países desarrollados se asocia en particular con la toxicidad por acetaminofén. Sin embargo, otros fármacos como la amiodarona y el ácido valproico también han mostrado ser una causa asociada. Este caso presentado demuestra el impacto que puede tener el uso de este tipo de medicamentos en el desarrollo de DILI, que aunque poco frecuente, si no se considera a tiempo puede tener complicaciones tan severas que comprometan la vida de los pacientes, quienes finalmente podrían tener que recurrir al trasplante hepático como única alternativa de supervivencia, como en el caso aquí expuesto.

## Referencias

1. Santos-Sánchez OM. Falla hepática aguda. *Hepatoología* 2020;1:12-22.

2. **Bernal W, Auzinger G, Dhawan A, Wendon J.** Acute liver failure. *Lancet* 2010;376:190-201. [https://doi.org/10.1016/S0140-6736\(10\)60274-7](https://doi.org/10.1016/S0140-6736(10)60274-7).
3. **Bernal W, Wendon J.** Acute liver failure. *N Engl J Med* 2013;369:2525-2534. <https://doi.org/10.1056/NEJMra1208937>.
4. **O'Grady JG.** Acute liver failure. *Postgrad Med J* 2005;81:148-154. <https://doi.org/10.1136/pgmj.2004.026005>.
5. **Grek A, Arasi L.** Acute liver failure. *AACN Adv Crit Care* 2016;27:420-429. <https://doi.org/10.4037/aacnacc2016324>.
6. **Williams R, Schalm SW, O'Grady JG.** Acute liver failure: redefining the syndromes. *Lancet* 1993;342:273-275. [https://doi.org/https://doi.org/10.1016/0140-6736\(93\)91818-7](https://doi.org/https://doi.org/10.1016/0140-6736(93)91818-7).
7. **Björnsson ES.** Epidemiology, predisposing factors, and outcomes of drug-induced liver injury. *Clin Liver Dis* 2020;24:1-10. <https://doi.org/10.1016/j.cld.2019.08.002>.
8. **Tajiri K, Shimizu Y.** Practical guidelines for diagnosis and early management of drug-induced liver injury. *World J Gastroenterol* 2008;14:6774-6785. <https://doi.org/10.3748/wjg.14.6774>.
9. **Bénichou C.** Criteria of drug-induced liver disorders. Report of an international consensus meeting. *J Hepatol* 1990;11:272-276. [https://doi.org/10.1016/0168-8278\(90\)90124-a](https://doi.org/10.1016/0168-8278(90)90124-a).
10. **Caines A, Moonka D.** Drug hepatotoxicity: Causality assessment. *Clin Liver Dis* 2020;24:25-35. <https://doi.org/10.1016/j.cld.2019.09.001>.
11. **Andrade RJ, Lucena MI, Kaplowitz N, García-Muñoz B, Borraz Y, Pachkoria K, et al.** Outcome of acute idiosyncratic drug-induced liver injury: Long-term follow-up in a hepatotoxicity registry. *Hepatology* 2006;44:1581-1588. <https://doi.org/10.1002/hep.21424>.
12. **García-Cortés M, Stephens C, Lucena MI, Fernández-Castañer A, Andrade RJ.** Causality assessment methods in drug induced liver injury: strengths and weaknesses. *J Hepatol* 2011;55:683-691. <https://doi.org/10.1016/j.jhep.2011.02.007>.
13. **Danan G, Benichou C.** Causality assessment of adverse reactions to drugs. A novel method based on the conclusions of international consensus meetings: application to drug-induced liver injuries. *J Clin Epidemiol* 1993;46:1323-1330. [https://doi.org/10.1016/0895-4356\(93\)90101-6](https://doi.org/10.1016/0895-4356(93)90101-6).
14. **Gasmi B, Kleiner DE.** Liver histology: Diagnostic and prognostic features. *Clin Liver Dis* 2020;24:61-74. <https://doi.org/10.1016/j.cld.2019.09.004>.
15. **Chayanupatkul M, Schiano TD.** Acute liver failure secondary to drug-induced liver injury. *Clin Liver Dis* 2020;24:75-87. <https://doi.org/10.1016/j.cld.2019.09.005>.
16. **Zhang J, Venkat D.** Frequent offenders and patterns of injury. *Clin Liver Dis* 2020;24:37-48. <https://doi.org/10.1016/j.cld.2019.09.002>.
17. **Nanau RM, Neuman MG.** Adverse drug reactions induced by valproic acid. *Clin Biochem* 2013;46:1323-1338. <https://doi.org/10.1016/j.clinbiochem.2013.06.012>.
18. **Gayam V, Mandal AK, Khalid M, Shrestha B, Garlapati P, Khalid M.** Valproic acid induced acute liver injury resulting in hepatic encephalopathy: a case report and literature review. *J Community Hosp Intern Med Perspect* 2018;8:311-314. <https://doi.org/10.1080/20009666.2018.1514933>.
19. **Stine JG, Chalasani N.** Chronic liver injury induced by drugs: a systematic review. *Liver Int* 2015;35:2343-2353. <https://doi.org/10.1111/liv.12958>.
20. **National Institute of Diabetes and Digestive and Kidney Diseases.** Amiodarone. Livertox: Clinical and research information on drug-induced liver injury. Bethesda, MD: NIDDK; 2016. Acceso 15 de abril de 2020. Disponible en <https://www.ncbi.nlm.nih.gov/books/NBK548109/>.
21. **Tsuda T, Tada H, Tanaka Y, Nishida N, Yoshida T, Sawada T, et al.** Amiodarone-induced reversible and irreversible hepatotoxicity: two case reports. *J Med Case Rep* 2018;12:95. <https://doi.org/10.1186/s13256-018-1629-8>.
22. **Jaiswal P, Attar BM, Yap JE, Devani K, Jaiswal R, Wang Y, et al.** Acute liver failure with amiodarone infusion: A case report and systematic review. *J Clin Pharm Ther* 2018;43:129-133. <https://doi.org/10.1111/jcpt.12594>.



23. Lewis JH, Ranard RC, Caruso A, Jackson LK, Mullick F, Ishak KG, et al. Amiodarone hepatotoxicity: prevalence and clinicopathologic correlations among 104 patients. *Hepatology* 1989;9:679-685. <https://doi.org/10.1002/hep.1840090504>.
24. Nasser M, Larsen TR, Waanbah B, Sidiqi I, McCullough PA. Hyperacute drug-induced hepatitis with intravenous amiodarone: case report and review of the literature. *Drug Healthc Patient Saf* 2013;5:191-198. <https://doi.org/10.2147/DHPS.S48640>.
25. Li JG, Yang TC, Yu DM, Ren TH. Fatal acute liver failure after intravenous amiodarone administration. *J Formos Med Assoc* 2015;114:294-296. <https://doi.org/10.1016/j.jfma.2013.07.011>.
26. Gluck N, Fried M, Porat R. Acute amiodarone liver toxicity likely due to ischemic hepatitis. *Isr Med Assoc J* 2011;13:748-752.
27. Richer M, Robert S. Fatal hepatotoxicity following oral administration of amiodarone. *Ann Pharmacother* 1995;29:582-586. <https://doi.org/10.1177/106002809502900605>.